II.

Beiträge zur Pathologie

des

SEHNERVEN

und der

NETZHAUT

bei Allgemeinerkrankungen

nebst einer

OPERATIONS-STATISTIK 1882/83

als Anhang

von

Prof. Dr. Schoeler und **Dr. Uhthoff.**

BERLIN 1884.

Verlag von Hermann Peters.

Mohren-Strasse 28.

11.

Beiträge zur Pathologie

des

SEHNERVEN

und der

NETZHAUT

bei Allgemeinerkrankungen

nebst einer

OPERATIONS-STATISTIK 1882/83

als Anhang

von

Prof. Dr. Schoeler und **Dr. Uhthoff.**

BERLIN 1884.

Verlag von Hermann Peters.

Mohren-Strasse 28.

16510.17

Weitere Beiträge zur Sehnervenatrophie.

Von Dr. W. Uhthoff.

Im Jahre 1880 habe ich*) aus der Schoeler'schen Klinik eine Zusammenstellung von 83 Fällen von Opticus-Atrophie gemacht und zusammenhängend darüber berichtet. In Anschluss hieran habe ich dann aus den nächsten Jahren eine weitere Beobachtungsreihe von 100 Fällen gesammelt, über die ich mir im Folgenden in kurzen Zügen zu referiren erlauben möchte. Es wurden in die Statistik nur diejenigen Fälle aufgenommen, welche sich eben mit dem Bilde der Opticus-Atrophie vorstellten und nicht etwa auch diejenigen Processe, welche später erst dazu führten, und so mag denn diese Zusammenstellung ein richtiges Uebersichtsbild über die Opticus-Atrophie überhaupt geben, wie sie eben in einer Augenklinik zur Beobachtung kommt, wo allein die Sehstörung den Kranken zum Arzt führt. — Nach ihrer Aetiologie gruppiren sich die Fälle folgendermassen:

*) v. Graefe's Arch. f. Ophthalm. XXVI, Abth. 1.

1) Spinale Sehnervenatrophie = 37 Fälle (70,2 % Männer und 29,8 % Weiber).
2) Aus cerebraler Ursache = 25 Fälle (52 % Männer und 48 % Weiber).
3) Nach nicht complicirter Neuritis optica = 6 Fälle (66,7 % Männer und 33,3 % Weiber).
4) Genuine einfache progressive Atrophie = 5 Fälle (60 % Männer und 40 % Weiber).
5) Bei Dementia paralytica = 5 Fälle (80 % Männer und 20 % Weiber).
6) Plötzliche einseitige Erblindung zum Theil unter dem anfänglichen Bilde der Embolie d. Art centralis retinae und nachfolgender einseitiger Atrophia nerv. optici = 5 Fälle (20 % Männer nnd 80 % Weiber).
7) Auf hereditärer Grundlage = 3 Fälle (66,7 % Männer und 33,3 % Weiber).
8) Nach Trauma = 3 Fälle (66,7 % Männer und 33,3 % Weiber).
9) In Folge eines pathologischen Processes der Orbita = 2 Fälle (50 % Männer und 50 % Weiber).
10) Bei Bleiintoxication = 2 Fälle (100 % Männer).
11) Nach Blutverlust = 2 Fälle (100 % Weiber)
12) In Folge von Alkoholismus = 2 Fälle (100 % Männer).
13) In Folge von Nephritis (abgelaufene Neuroretinitis = 1 Fall (100 % Weiber).
14) Bei Railway Spine = 1 Fall (100 % Männer),
15) Bei epileptiformen Anfällen = 1 Fall (100 % Männer).

Man ersieht, dass die Reihe der ätiologischen Momente eine verhältnissmässig nur kleine ist in unserer Zusammenstellung den Angaben einiger anderer Autoren gegenüber. Ich darf vielleicht in dieser Hinsicht noch einmal auf die schon in meiner früheren Arbeit erwähnten Statistik von Galezowsky*) verweisen, wo bei

*) „Aperçu sur les atrophies de la papille du nerf optique et sur leur étiologie". Journ. d'Ophthalmol. I., pag. 45—50 und 180—212 und 138—148. — 1872.

168 Fällen ausser den von mir angeführten ätiologischen Momenten noch die Dentitionsperiode, Glycosurie, Aufhören habitueller Migräne, Febrisintermittens perniciosa, Typhoidfieber, lange Diarrhoeen, Onanie, Insolation und Blendung, Dysmenorrhoe und Druck der musc. rect auf den Bulbus als Ursachen für die Sehnervenatrophie erwähnt werden. Ich möchte nun diese Angaben nicht in Zweifel ziehen, aber ich glaube, man muss sehr vorsichtig sein bei der Beurtheilung dieser Momente, jedenfalls habe ich aus unserer Statistik die Ueberzeugung gewonnen, dass, wenn oben angeführte Ursachen vielleicht gelegentlich Sehnervenatrophie herbeiführen können, dies doch nur äusserst selten der Fall ist. Andererseits ist ja wohl in Obacht zu halten, wie verschieden die Beobachtungsbedingungen sein können, und ein Theil der scheinbaren Widersprüche erklärt sich wohl daraus.

Bei Weitem den ersten Platz nimmt also der Häufigkeit nach in unserer Beobachtungsreihe die spinale Sehnervenatrophie ein mit 37 %. Das ist erheblich mehr, als man bisher geneigt war, anzunehmen. Nach von Graefe*) sollten ungefähr 30 % aller ominös verlaufenden Sehnervenatrophien spinalen Ursprungs sein, aber wohlverstanden nicht aller Sehnervenatrophien, wie sie dem Augenarzte überhaupt zur Beobachtung kommen, wie es in unserer Statistik der Fall ist. Unsere Procentzahl der spinalen Sehnervenatrophien ist also bedeutend höher. Leber**) fand bei einer Zusammenstellung von 87 Fällen

*) „Progress Amaurose durch Atrophie der Sehnerven". (Zeh. klin. Monatsbl. III., pag. 201. — 1865.)

**) Handb. d. ges. Augenheilk. von Graefe und Saemisch Bd. V., pag. 873.

von Sehnervenatrophie auf 23 spinale 37 einfach progressive unkomplicirte Sehnervenatrophien, also noch erheblich mehr einfache als spinale. Bei meiner ersten Beobachtungsreihe 1880 fand ich ungefähr die gleiche Anzahl von spinalen und einfach progressiven Sehnervenatrophien, bei dieser meiner zweiten grössern Reihe von 100 Fällen, dagegen nur 5 Fälle von einfach progressiver Atrophie auf 37 spinalen Ursprungs, also im Verhältniss von 1 : 7. Wenn ich auch nicht verkenne, dass der Zufall hier eine gewisse Rolle spielen kann, so habe ich doch meinerseits aus diesen beiden Beobachtungsreihen im Laufe der Jahre die Ueberzeugung gewonnen, dass je länger und genauer man beobachtet, je mehr man sich bemüht, die Fälle im Auge zu behalten und nach längeren Zeiträumen wieder zu untersuchen und je mehr man seine Fälle einer genauen fachmännischen Controlle unterzieht, um so geringer auch die Zahl der einfachen unkomplicirten Sehnervenatrophien werden wird. Wir sind Herrn Dr. Moeli in dieser Hinsicht sehr dankbar, der zu wiederholten Malen die Freundlichkeit hatte, unsere Kranken zu untersuchen. — Auf die Wichtigkeit der reflektorischen Pupillenstarre und des Fehlens des Kniephänomens, dieser beiden schwer wiegenden Symptome auf diesem Terrain der Diagnostik braucht man wohl heut zu Tage nicht mehr besonders hinzuweisen. Das Vorkommen dieser beiden Symptome, gleichzeitig mit einer doppelseitigen, ominös verlaufenden, progressiven Sehnervenatrophie, berechtigt meiner Ueberzeugung nach allein schon mit Sicherheit zu der Diagnose der spinalen oder komplicirten Sehnervenatrophie. Ja, ich bin noch einen

Schritt weiter gegangen und habe in meiner Statistik auch die Fälle schon als komplicirt gerechnet, wo neben der Sehnervenatrophie nur Eines dieser beiden Symptome, die reflektorische Pupillenstarre (natürlich bei noch hinreichend erhaltener Sehkraft) oder das Fehlen des Kniephänomens vorhanden war. Ich glaube eben, man ist zu einem derartigen Vorgehen berechtigt, denn wir haben zu oft feststellen können, wie im Verlauf der weitern Beobachtung sich bald andere spinale Symptome hinzugesellten, welche an der Richtigkeit der Diagnose keinen Zweifel mehr aufkommen liessen. Und wollte ich selbst diese Fälle noch mit zu den einfachen progressiven rechnen, so würde unsere Statistik sich nur sehr wenig anders gestaltet haben. Es kam sehr selten vor, dass nur Eines dieser beiden Symptome allein mit der Sehnervenatrophie längere Zeit hindurch bestand, fast immer liessen sich bei genauer Untersuchung und Verfolgung der Fälle noch andere spinale Symptome beobachten. Ich würde vielleicht statt 5 Fälle von einfacher progressiver Sehnervenatrophie auf 37 spinale, 8 auf 34 zu verzeichnen haben.

Dass das männliche Geschlecht hauptsächlich von der spinalen Sehnervenatrophie befallen wird, ist ja hinreichend bekannt, und wird diese Thatsache auch durch unsere Statistik wieder bestätigt. Die Männer standen in folgendem Alter: 12 zwischen 40—50 Jahren, 7 zwischen 30—40 und 4 zwischen 50—60; analog die Weiber 4 in einem Alter von 30—40 Jahren, 3 von 40—50 und 3 von 50—60 Jahren. — Das Kniephänomen fehlte in 24 von diesen 37 Fällen, also in 67,8 %, darunter einmal einseitig, die reflektorische Pupillenstarre war 29 mal vor-

handen, also in 78,3 %, darunter 4 mal nur einseitig. — Die wichtige Frage, wie oft Lues der spinalen Sehnervenatrophie voraufgegangen ist, getraue ich mir nicht mit Sicherheit zu beantworten, da in den früheren Jahren die Patienten nicht hinreichend genau genug auf spec. Infection untersucht worden sind, erst in der letzten Zeit, wo diese Frage durch Erb u. Fournier so sehr in den Vordergrund gestellt ist, haben wir in dieser Hinsicht genaue Untersuchungen bei unseren Kranken angestellt, und es zeigte sich, dass in etwa $^1/_3$ der Fälle vor längern Jahren (von 17—28 Jahren) sicher eine syphilitische Infektion voraufgegangen war, während einige Male noch die Anamnese das frühere Vorhandensein eines Schankers ergab, ohne dass jedoch mit Sicherheit von sekundären Erscheinungen etwas zu eruiren war. — Die Sehnervenatrophie war stets doppelseitig und führte meistens in einem Zeitraum von 1—3 Jahren zur Erblindung. Nur in einem Falle trat schon in 8 Monaten völlige Amaurose ein; der Fall hat auch in anderer Hinsicht noch Interesse und ich erlaube mir, ihn daher kurz anzuführen. Besonders bemerkenswerth erscheinen mir an ihm die schnelle Entwicklung auch der übrigen spinalen Symptome und die subjektiven Licht- und Farbenerscheinung während der Erblindung.

O. E., Lokomotivführer, 36 Jahr alt, stellte sich zuerst am 18. April 1883 vor mit der Klage über Abnahme seiner Sehkraft, welche er seit 4—6 Wochen bemerkt habe. Patient hat bis dahin noch seinen Dienst versehen. Vor 10 Jahren hat er angeblich einen Schanker acquirirt, der in 10 Tagen heilte, von damals nachfolgenden sekundären Erscheinungen ist nichts zu

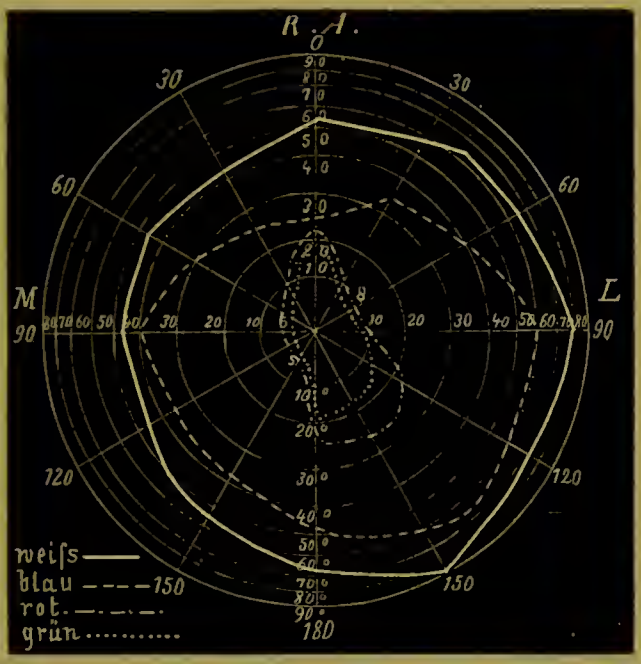
R. A.
0
30
30
60
60
M
90
L
90
120
120
150
150
180
weiſs
blau
rot
grün

Fig. 1.

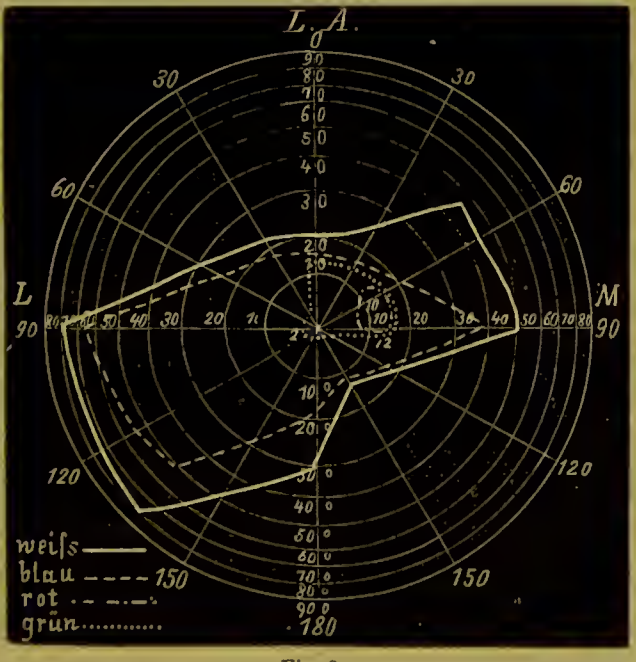
L. A.
0
30
30
60
60
L
90
M
90
120
120
150
150
180
weiſs
blau
rot
grün

Fig. 2.

eruiren, sonst will Patient gesund sein und nur seit einiger Zeit an zeitweisen „schneidenden“ Schmerzen in Beinen, Waden und Kniescheiben wie in der linken Schulter gelitten haben. Ophthalmoscopisch fand sich beiderseits eine schon ausgesprochene atrophische Verfärbung der Papillen mit scharfer Grenze, die Retinalvenen sind deutlich etwas abnorm geschlängelt, jedoch nicht wesentlich erweitert.

R. Mit + 36 XXX. — 15′ Sn. $I\frac{I}{II}$ + 10

L. Mit + 40 L. 15′ Sn. II + 10.

Die Gesichtsfelder zeigen nebenstehende Anomalien (Fig. 1 u. 2). Das des rechten Auges zeigt erst die Anfänge des Verfalls und leichte Einschränkung nach innen und innen oben, sowie eine erhebliche Verengerung der Farbenfelder, namentlich für Roth und Grün. Auf dem linken Auge ist der Gesichtsfeld-Verfall schon weit vorgeschritten und zeigt sich hier in ziemlich gleicher Weise ein sehr ausgedehnter Defekt nach oben und unten, so dass das Gesichtsfeld hier ein eigenthümlich streifenförmiges Aussehen gewinnt. — Das Kniephänomen ist zur Zeit noch beiderseits erhalten, jedoch links nur in sehr geringem Maasse. Die Pupillenreaktion war rechts noch in geringem Grade erhalten, links jedoch schon aufgehoben. — Schon Anfang Juli war das linke Auge erblindet, während das rechte nur noch $^1/_5$ Sehschärfe besass. Eigenthümlich sind zu dieser Zeit subjektive Licht- und Farbenerscheinungen, welche der Patient angiebt. Wenn er die Augen am Morgen öffnet, hat er „ein Goldflimmern, wie wenn der Himmel voller Sterne wäre.“ „Allmählig nach $^1/_4$ Stunde verliert sich das Goldflimmern, es wird

immer dünner und dann folgt ein Silberflimmern, wie die Quecksilberseite eines Spiegels, auch bei geschlossenen Augen." 8 Wochen später macht Patient die Angabe, dass ihm im Dunklen „Alles roth erscheine und bei Tageslicht Alles blendend weiss." — Das Kniephänomen ist inzwischen links völlig verschwunden, rechts sehr abgeschwächt, ebenso die Pupillenreaktion jetzt völlig aufgehoben. Es besteht Dysuria paradoxa, zeitweise typische lancinirende Schmerzen in den Schienbeinen, das Gefühl von Druck um den Leib, Magenbeschwerden, Schlaflosigkeit und „ruckende Geräusche vor den Ohren". Das Gedächtniss hat etwas abgenommen, Patient ist reizbarer als früher, zeitweise leichte Kopfschmerzen und geringes Schwindelgefühl auf der Strasse, so dass er „ein Wenig nach rechts taumelt." Ende November 1883 ist Patient völlig erblindet, die oben erwähnten Symptome bestehen fort und haben sich in der letzten Zeit noch gesteigert. —

In Betreff der Gesichtsfeldanomalien können wir bei der spinalen Sehnervenatrophie im Wesentlichen 2 grosse Klassen unterscheiden. 1) Solche, wo die Funktion der Sehnervenfasern im ganzen Gesichtsfelde leidet, und wo ein mehr oder weniger gleichmässiges Sinken des Farbensinns und des Raumsinns und somit der peripheren und centralen Sehschärfe stattfindet. Es verfällt hier die centrale Sehschärfe kontinuirlich unter peripherer Gesichtsfeldbeschränkung und Engerwerden der Farbenfelder, und während man nur erst nach der einen oder andern Richtung einen absoluten peripheren Gesichtsfelddefekt konstatiren kann, erkennt man doch auch in dem noch erhalten gebliebenen Theil des Sehfeldes den deutlichen

Verfall der Funktion. Jch möchte in dieser Hinsicht noch einmal auf die oben gegebenen Gesichtsfelder des Fall 1 (E) verweisen, wo das linke Auge ein derartigen ziemlich vorgeschrittenen Gesichtsfeld-Verfall zeigt, während das rechte die ersten Anfänge eines solchen repräsentirt. Das Unterscheidungsvermögen für Grün verschwindet in der Regel zuerst, hierauf das für Roth und zuletzt für Gelb und Blau. Nur ganz ausnahmsweise kommt es gelegentlich einmal vor, dass Grün von den Kranken noch erkannt, wenn das Unterscheidungsvermögen für Roth schon völlig erloschen ist. Unter unsern Fällen fand sich dies Vorkommniss einmal, wie bei wiederholten Untersuchungen sicher konstatirt werden konnte.

Patient W. B., 59 Jahr alt, Schlosser, stellte sich am 23. Februar 1883 zuerst vor unter dem ophthalmoskopischen Bilde der einfachen Atrophie der Papillen,

R. E.L — 15′ Sn. II + 9

L. E.XL — 15′ Sn. $I\frac{I}{II}$ + 9

mit beifolgenden Gesichtsfeldern. Seit ca. 1 Jahr hatte er zuerst die Verschlechterung des Sehens bemerkt. 1858 spec. Infektion und Schmierkur. Die Pupillen beiderseits reflektorisch starr und ziemlich eng. Das Kniephänomen ist erhalten. Dagegen bestehen seit mehreren Jahren „springende, momentane, bohrende Schmerzen“ in den Beinen, ferner eine leichte Herabsetzung der Sensibilität an den Unterschenkeln und namentlich ist die Schmerzempfindung hier deutlich herabgesetzt. Desgleichen besteht Dysuria paradoxa mit zeitweisem unwillkürlichen Abgang von Urin. Während der jetzt fast einjährigen

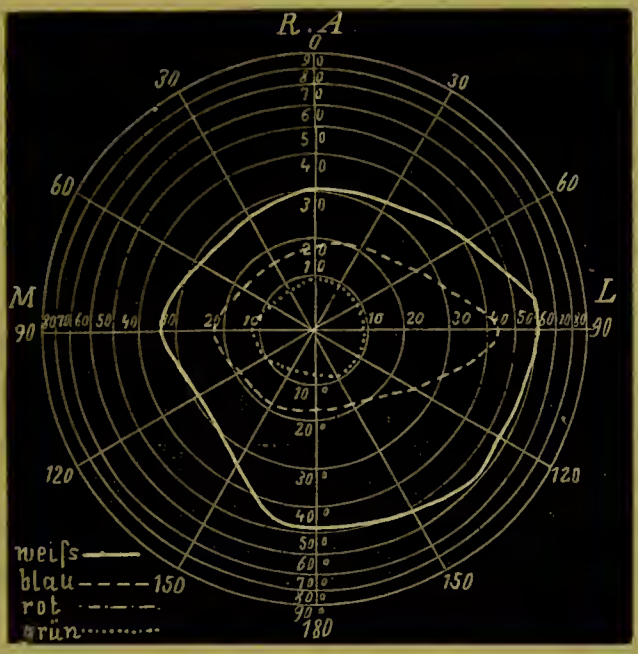
R. A
0
30
30
60
60
M
90
L
90
120
120
150
150
180
weifs
blau
rot
grün

Fig. 3.

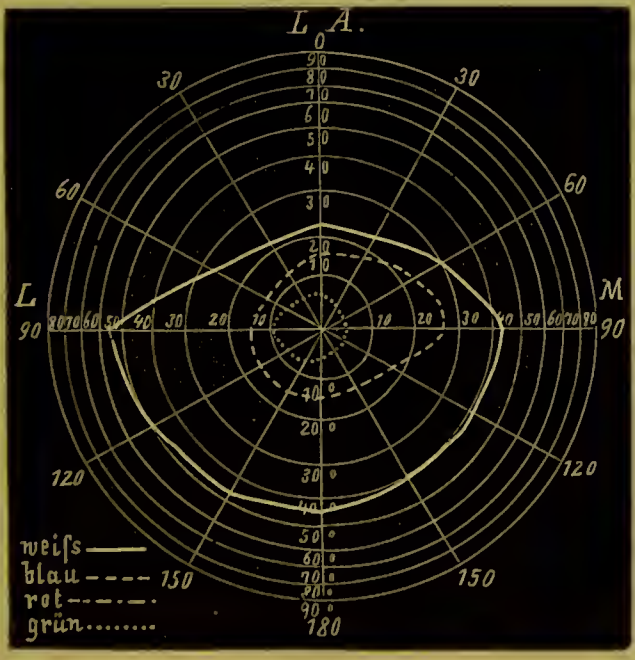
L. A.
0
30
30
60
60
L
90
M
90
120
120
150
150
180
weifs
blau
rot
grün

Fig. 4.

Beobachtung des Patienten, hat sich sein Allgemeinbefinden nicht wesentlich verschlechtert und ist auch seine Sehschärfe fast dieselbe geblieben, nur hat die Gesichtsfeldbeschränkung noch etwas zugenommen; aber auch heute noch wird Grün central sicher erkannt, während Roth nur als Grau bezeichnet wird. Uebrigens ist das seltene Vorkommen dieser eigenthümlichen Anomalie des Farbensinnes bei Sehnervenatrophie schon früher beschrieben worden, unter Andern z. B. von Leber*) und Treitel**), auch konnte ich in meiner ersten Arbeit einen derartigen Fall anführen.

Die 2. Klasse der Gesichtsfelder bei der spinalen Sehnervenatrophie ist dann die, wo der Sehnerv nur partiell ergriffen ist von dem pathologischen Processe, und wo die erkrankten resp. defekten Gesichtsfeldpartien sich scharf gegen die gesunden und normal funktionirenden absetzen. In den allerseltensten Fällen kann ein solches partielles Ergriffensein des Sehnerven von dem atrophischen Processe vollständig stationär bleiben, während allerdings der Regel nach im weitern Verlauf des Leidens die ursprünglich noch gesund gebliebenen Theile des Sehnerven auch noch mit ergriffen werden. Wir bekommen nun bei dieser 2. Klasse der Gesichtsfelder entweder scharf abgegrenzte sektorförmige Gesichtsfelddefekte, welche einen oder mehrere Quadranten umfassen können oder auch eine hochgradig

---

*) Graefe und Saemisch, Handbuch der ges. Augenheilkunde Bd. V., pag. 865.

**) Ueber den Werth der Gesichtsfeldmessung mit Pigmenten für die Auffassung der Krankheiten des nervösen Apparates (v. Graefe's Arch. für Ophthalmologie XXV. 2, pag. 73.)

koncentrische Gesichtsfeldbeschränkung, wo Sehschärfe und Farbensinn in den erhaltenen, centralen Partieen vollständig normal sein können. Diese zweite Klasse der Gesichtsfeldbeschränkung ist übrigens bedeutend seltener als die erste oben erwähnte. Von unsern Fällen rechnen $^1/_5$ zu der letzten Gruppe und $^4/_5$ zu der ersten.

Zunächst lasse ich die Gesichtsfelder eines Patienten hier folgen, wo zu einer bestimmten Beobachtungszeit fast genau die untere Hälften beider Gesichtsfelder fehlen und sich mit fast scharfer Grenzlinie gegen die ziemlich normal funktionirenden oberen Hälften absetzen, so dass bei oberflächlicher Betrachtung eine grosse Aehnlichkeit mit wirklicher Hemianopsie nach unten besteht. Freilich bei genauerer Orientirung sehen wir auf beiden Augen schon ein theilweises Hinübergreifen der Funktionsstörung in die obern Hälften, und ist namentlich links die Sehschärfe stark gesunken, sowie eine schmale Undeutlichkeitszone entlang der horizontalen Grenzlinie vorhanden. Derartige Fälle aber sind es jedenfalls gewesen, welche in der Literatur zuweilen als richtige Hemianopsien nach oben oder unten irrthümlicher Weise beschrieben worden sind.

Patient A. W., 49 Jahr alt, sah bei seiner ersten Vorstellung am

10. Februar 1880 R XX — 15′ Sn $I\frac{I}{II}$ + 10
L CC — 15′

und hatte nebenstehende Gesichtsfelder (s. Fig. 5 u. 6) mit dem ophthalmoskopischen Befunde der ausgesprochenen Sehnervenatrophie. Von spinalen Symptomen war nur die reflektorische Pupillenstarre zu Anfang nachweisbar,

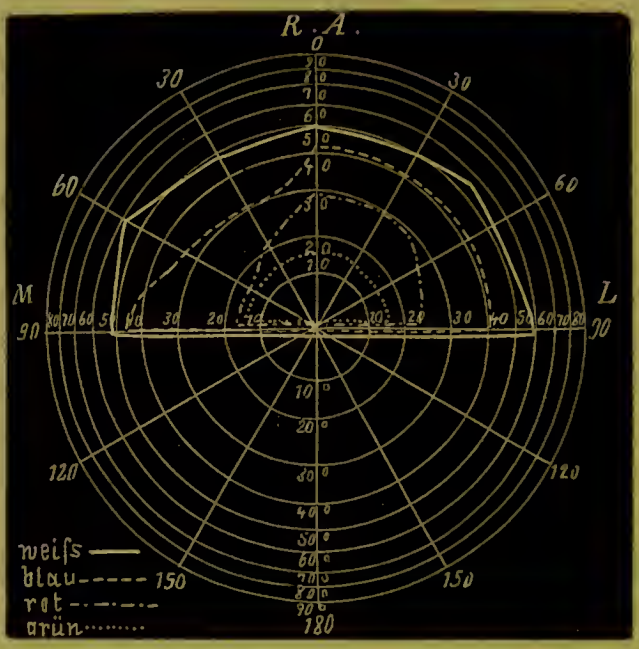
R. A.
0
30
30
60
60
M
L
90
90
120
120
150
150
180
weiſs
blau
rot
grün

Fig 5.

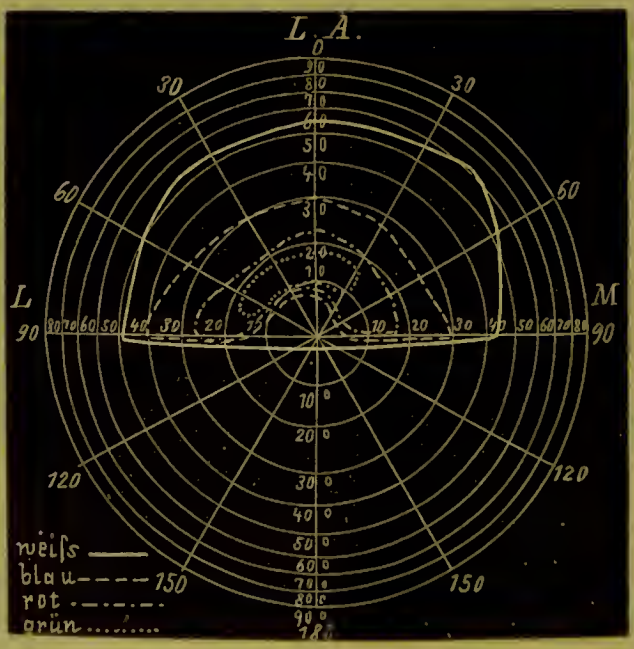
L. A.
0
30
30
60
60
L
M
90
90
120
120
150
150
weiſs
blau
rot
grün

Fig. 6.

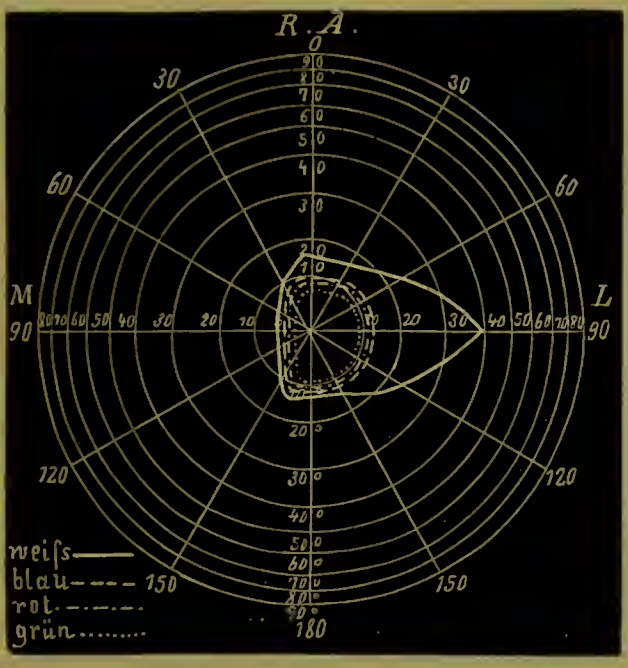
R. A.
0
30
30
60
60
M
90
L
90
120
120
150
150
180
weiſs
blau
rot
grün

Fig. 7.

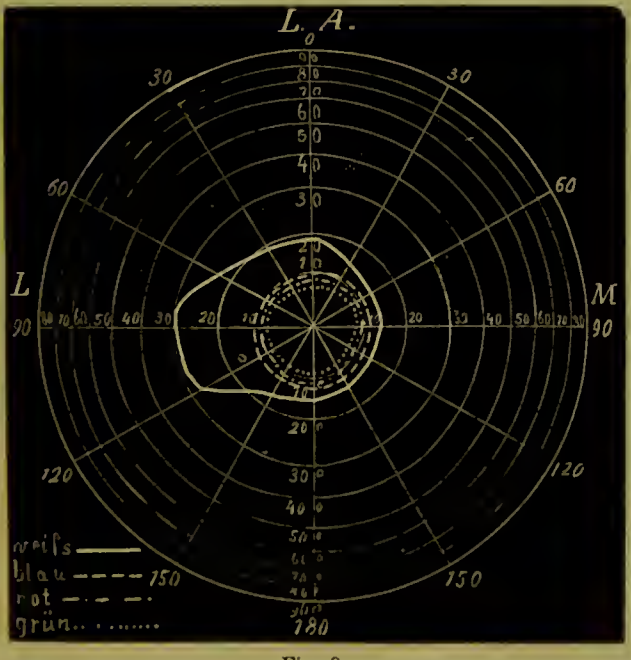
L. A.
0
30
30
60
60
L
90
M
90
120
120
150
150
180
weiſs
blau
rot
grün

Fig. 8.

erst im weitern Verlauf der 2jährigen Beobachtung verlor sich das Kniephänomen, nnd stellten sich lanzinirende Schmerzen in den Beinen nebst Kreuzschmerzen und subjektiven Sensibilitätsstörungen („Kriebeln"), sowie Urinbeschwerden und Schlaflosigkeit ein. —

Zur Casuistik der hochgradigen koncentrischen Gesichtsfeldbeschränkung mit erhaltener guter centraler Sehschärfe und Farbensinn erlaube ich mir kurz 2 weitere Fälle anzuführen.

Albert D., 50 Jahr, zeigt bei seiner Vorstellung am 7. Juni 1880 das Bild der ausgesprochenen Tabes (Ataxie, reflektorische Pupillenstarre, kein Kniephänomen, typische lanzinirende Schmerzen u. s. w.), welche schon vor 3—4 Jahren sicher konstatirt sein soll von ärztlicher Seite. Ophthalmoskopisch zeigt sich das ausgesprochene Bild der Opticus-Atrophie mit scharfer Begrenzung der Papillen

R. Mit + 30 XXX — 15′
L. Mit + 30 XX — 15′
} Sn. $I\frac{I}{II}$ + 10

und nebenstehende Gesichtsfelder. (Fig. 7. 8.)

Frau A. F., 35 Jahr alt, will früher immer gesund gewesen sein. Lues in Abrede gestellt, 2 Kinder todt geboren im 7. und 8. Monat, keine Heredität. Seit ¼ Jahr klagt Patient über Abnahme der Sehkraft und bei ihrer ersten Vorstellung am 25. Juni 1883. zeigt sie folgenden Befund

R. E XV in 15′ Sn. $I\frac{I}{II}$ ppr. 6″

L. E XV in 15′ Sn. $I\frac{I}{II}$ ppr. 7″

und nachstehende Gesichtsfelder (Fig. 9. 10) Ophthalmosk.: Das Bild der ausgesprochenen Sehnervenatrophie, Pa-

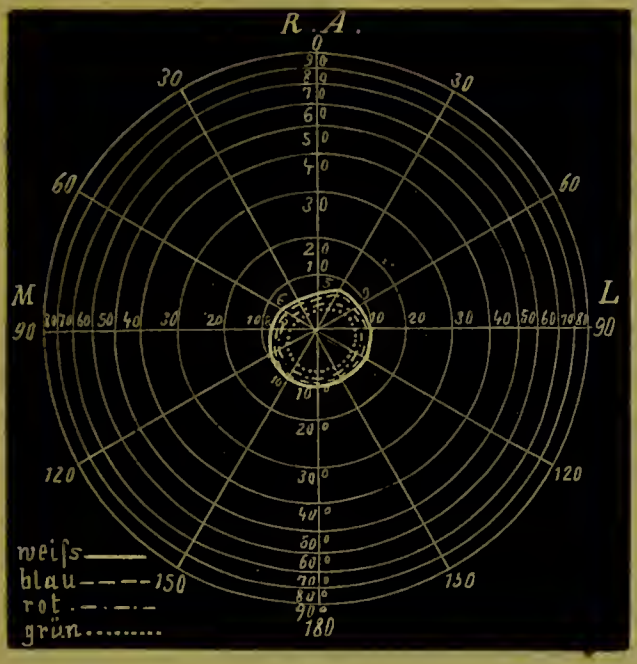
R. A.
M
L
90
30
60
120
150
180
weiſs
blau
rot
grün

Fig. 9.

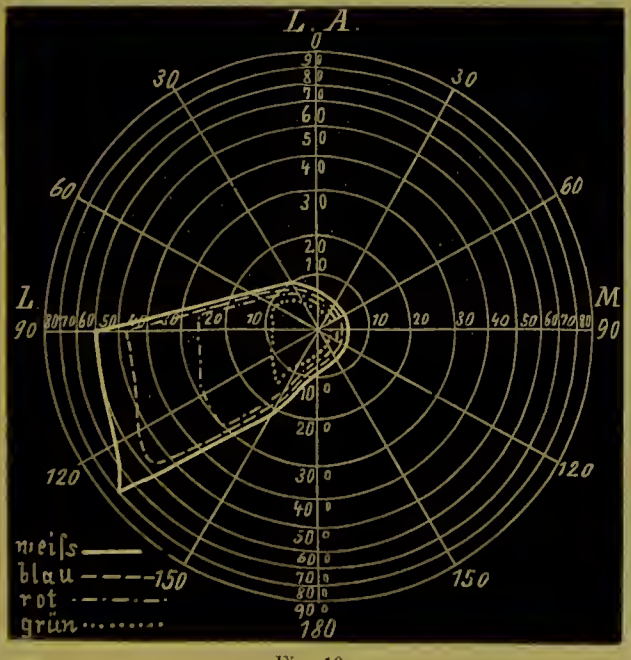
L. A.
L
M
90
30
60
120
150
180
weiſs
blau
rot
grün

Fig. 10.

pillen scharf begrenzt. — Reflektorische Pupillenstarre, Pupillen sehr eng, die linke etwas weiter als die rechte. Kniephänomen erhalten. Seit den letzten 2 Jahren von Zeit zu Zeit leichte Ohnmachtsanfälle, Abnahme des Gedächtnisses, gereizte Stimmung, Gefühl von Druck um den Leib und Brennen in den Fusssohlen. Patientin blieb nur 4 Monate in Beobachtung, während welcher Zeit die völlige Erblindung eintrat und verzog dann nach ausserhalb. Ihr weiteres Schicksal ist unbekannt. —

Ich kann also auch auf Grund dieser Beobachtungsreihe nur wiederholen, was ich schon in meiner frühern Arbeit hervorgehoben habe (ich fand damals 5mal die hochgradige concentrische Gesichtsfeldbeschränkung mit guter centraler Sehschärfe und gutem Farbensinn), dass diese Gesichtsfeldanomalie nicht so selten bei der spinalen Sehnervenatrophie vorkommt, als man der Literatur nach bisher geneigt sein könnte, anzunehmen. Schon v. Graefe*) hat derartige minimale Gesichtsfelder mit guter centraler Sehschärfe erwähnt und ferner sind einschlägige Fälle von Schweigger**), Treitel***), Poetschke†) u. A. beschrieben worden.

Einen Gesichtsfeldverfall mit beginnendem centralen Scotom habe ich unter diesen 37 Fällen spinaler Sehnervenatrophie nicht gesehen.

Die Frage, von welcher Seite her bei der spinalen Sehnervenatrophie die Gesichtsfeldbeschränkung am häufigsten beginnt, hat für meine Beobachtungsreihe

*) Arch. f. Ophthalm. XV. 3, pag. 179.
**) Arch. f. Ophthalm. XXII. 3, pag. 314.
***) S. oben.
†) „Beiträge zur Diagnostik und Prognostik der Amblyopien durch die Gesichtsfeldprüfung". Dissertat. Berlin 1878.

keine Beantwortung im positiven Sinne durch die Zusammenstellung erhalten. Es waren die verschiedenen Richtungen in ziemlich gleicher Weise vertreten mit einem geringen Uebergewicht für die mediale Seite, während ich bei meiner früheren Zusammenstellung (1880) ein geringes Ueberwiegen der temporalen Seite fand. Bekanntlich gehen die Angaben der einzelnen Autoren in der Literatur über diesen Punkt ebenfalls auseinander, v. Graefe war geneigt die nasale Seite des Gesichtsfeldes als die am häufigsten in erster Linie betroffene anzusehen, während Foerster und Andere dies von der temporalen Seite annehmen.

Gleichzeitig bestehende Lähmung von äusseren Augenmuskeln bei der spinalen Sehnervenatrophie wurde nur verhältnissmässig selten constatirt, 4mal bei 37 Fällen, während allerdings die Anamnese öfter auf eine früher dagewesene Lähmung äusserer Augenmuskel mit Doppelsehen hinwies, welche inzwischen rückgängig geworden war.

Unter die zweite Klasse der Sehnervenatrophien aus cerebraler Ursache (mit 25%) sind alle diejenigen Fälle zusammengefasst, wo als eigentliches Grundleiden eine intracranielle Erkrankung des Gehirns und seiner Häute anzusehen war und wo die Atrophia nerv. optic. nur als durch diese hervorgebracht zu betrachten war. Es fallen daher unter diese Rubrik sowohl Fälle, welche auf entzündlichem neuritischen Wege entstanden sind, als auch diejenigen, welche sich unter dem opthalmoskopischen Bilde der einfachen Opticus-Atrophie darstellen. In ungefähr 1/4 der Fälle waren mit dem Augenspiegel

noch deutlich Reste einer voraufgegangenen abgelaufenen Neuritis bei völlig atrophischer Verfärbung der Papillen erkennbar, während die übrigen $^3/_4$ der Fälle solche Spuren einer voraufgegangenen Entzündung nicht aufwiesen. Dass der neuritische Ursprung unter dieser Form der Sehnervenatrophien häufiger ist, als in $^1/_4$ der Fälle, unterliegt wohl keinem Zweifel, nur hatten sich eben im Verlauf der Jahre, nach welcher Zeit ein Theil der Kranken erst zur Beobachtung kam, die früheren Spuren der Neuritis völlig verloren. —

Neun unserer Kranken, also in über $^1/_3$ der Fälle, standen im jugendlichen Alter von $^1/_2$—17 Jahren, 2 in einem Alter von 25—30, 9 von 30—45 Jahren, 2 von 60—70 und 1 war 79 Jahre alt.

In 6 Fällen ergab das Krankenexamen eine sicher voraufgegangene Meningitis, und standen diese Patienten fast ausschliesslich im jugendlichen Lebensalter, 3mal lautete die Diagnose auf syphilitische intracranielle Herderkrankung. Im Uebrigen waren die Symptome und das Verhalten der einzelnen Fälle sehr verschieden, so dass ich an dieser Stelle nicht näher darauf eingehen kann. Eine doppelseitige reflectorische Pupillenstarre, bei wenigstens noch theilweise erhaltenem Sehvermögen, war nur 2mal vorhanden, ebenso fehlte das Kniephänomen 2mal. In einem Falle bei einem $4^1/_2$jährigen Kinde, Bertha L., mit doppelseitiger Atrophie der Papillen war beiderseits eine deutliche Pupillen-Reaction auf Licht vorhanden, obschon das Kind seit ca. $^1/_4$ Jahr durchaus das Wahrnehmungsvermögen für jeglichen Lichtschein verloren hatte. Im März 1881 erkrankte das Kind nach Angabe der Mutter mit Zittern in den Händen

und Schwanken beim Stehen. Hierzu gesellten sich bald darauf Kopfschmerzen, Erbrechen, Ohrenreissen, Dysurie und Enurie. Während dieser durch Wochen hindurch bestehenden Krankheitserscheinungen verschlechterte sich das Sehen allmählig bis vor ¼ Jahr (Pat. wurde am 7. Februar 1882 in der Klinik vorgestellt) nach Angabe der Mutter auch jeglicher Lichtschein verloren ging. Das Kind macht auch zur Zeit noch sehr bestimmte Angaben und antwortet prompt, ist aber durchaus nicht im Stande den Lichtschein einer hellen Lampe wahrzunehmen, trotzdem aber besteht, wie schon erwähnt, auch jetzt noch eine deutliche Pupillen-Reaction auf Licht fort.

Die Gesichtsfelder konnten in 6 Fällen genau aufgenommen werden am Perimeter:

1) Hochgradig concentrische Einengung mit Verlust des Farbensinns für roth und grün und hochgradig herabgesetzter Schärfe . . 1mal
2) Centrale Gesichtsfelddefecte:
   a) mit freier Gesichtsfeldperipherie . . 2mal
   b) mit gleichzeitig peripherer Beschränkung 1mal
3) Temporale Hemianopsie 2mal
4) Eigenthümlich scharf abgegrenzte Gesichtsfelddefecte, welche in ziemlich symmetrischer Weise über die Hälfte beider Sehfelder einnehmen 1mal

Dieser letztere Fall erscheint mir nun nicht nur wegen seiner Gesichtsfelder, sondern auch sonst bemerkenswerth und führe ich deshalb seine Krankengeschichte hier kurz an, dieselbe danke ich der Güte

des Herrn Dr. Moeli, welcher den Kranken monatelang in der Charité auf der Abtheilung des Herrn Geh. Rath Westphal beobachtete:

Am 18. März 1882 stellte sich Pat. Th. H., 27 Jahr alt, in der Klinik vor. Beiderseits: Ausgesprochene atrophische Verfärbung der Papillen, jedoch zeigen dieselben noch etwas leicht Röthliches in ihrem Farbenton. Die Grenzen der Papillen erscheinen ganz leicht verschleiert und ihre Substanz leicht aber deutlich getrübt.

R. C. in 15′ Sn. II + 8

L. LXX in 15′ Sn. $I\frac{I}{II}$ + 8

und nebenstehende Gesichtsfelder (s. Fig. 11 u. 12). Die rechte Pupille ist eng und völlig reflektorisch starr auf Lichteinfall, die linke verhält sich normal. Beweglichkeit der Augen normal. Der oben erwähnten Krankengeschichte entnehme ich Folgendes: Die Diagnose lautet auf eine schleichend verlaufende Meningitis des Gehirns und des Rückenmarks.

Am 19. März 1881 Aufnahme auf die Nervenabtheilung der königl. Charité. Pat. angeblich früher immer gesund, keine Heridität, keine Lues, kein Alkoholismus. Vor 4 Wochen hatte er angeblich in Zugluft gearbeitet, 2 Tage später heftiger Kopfschmerz in der ganzen Stirn, 3 Wochen arbeitete er noch mit den Kopfschmerzen, nur 2 Tage musste er sich zu Bett legen, weil die Kopfschmerzen sehr heftig wurden. Gleichzeitig wurde es Pat zuweilen „schwarz vor Augen", sowie Klagen über Doppelsehen. Einige Male bekam er auch zu dieser Zeit leichte Schwindelanfälle, welche ca. 10 Minuten dauerten, jedoch ohne Bewusstseinspause. „Es kam ihm

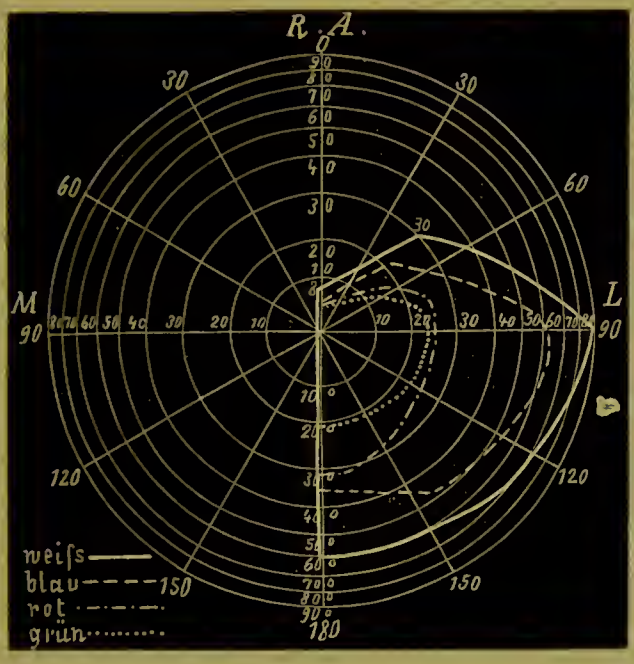
R. A.
0
30
30
60
60
M
90
L
90
120
120
150
150
180
weiſs
blau
rot
grün

Fig. 11.

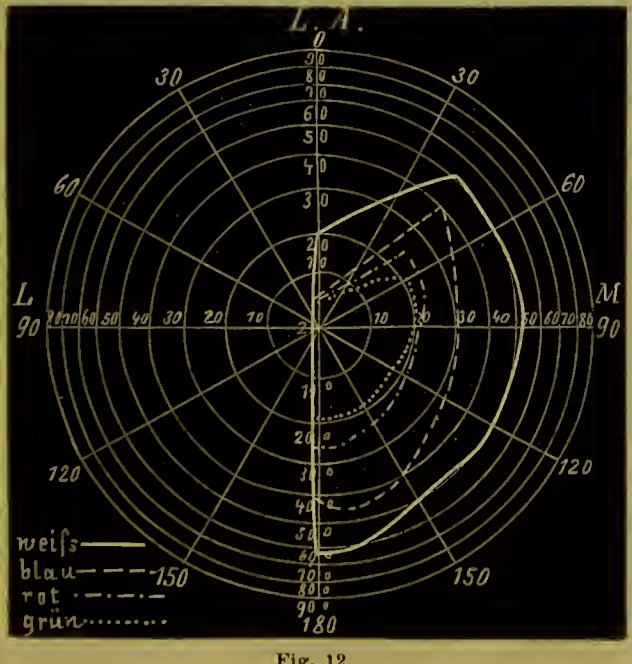
L. A.
0
30
30
60
60
L
90
M
90
120
120
150
150
180
weiſs
blau
rot
grün

Fig. 12.

ein so komischer Geruch in die Nase und es war ihm als ob ein Todtengesang um ihn angestimmt würde", zum Schluss des jeweiligen Anfalls will Pat. am ganzen Leibe gezittert haben. — Stat. praes. bei der Aufnahme: Pat. beantwortet alle Fragen prompt, eigenthümlich zeitweise zitternde Bewegungen des Kopfes und zuweilen schmerzhaftes Verziehen des Gesichtes. Klagen über heftige Kopfschmerzen. Kein Fieber. Die nächsten Tage bestehen die heftigen Kopfschmerzen fort, Pat. wird leicht benommen und es stellt sich eine rechtsseitige Parese des Nerv. oculomotorius in allen Zweigen ein (Ptosis, Erweiterung der Pupille, Divergenz und Beweglichkeitsbeschränkung nach innen, oben und unten). Mehrmaliges Erbrechen, Pat. reagirt auf sensible Reize, Beweglichkeit der Extremitäten gut, passive Bewegungen des Kopfes schmerzhaft, Steifigkeit nicht nachweisbar, zunehmende Somnolenz. — 25. März 1881. Klagen des Pat. über Schmerzen im linken Arm und Schulter und Gefühl von Lahmheit in demselben. Puls 64. Es stellt sich Decubitus auf dem Kreuzbein ein. Leichte Temperatursteigerung (37,8), unwillkürlicher Urinabgang, Somnolenz, leichte Delirien. — 1. April 1881. Die Ptosis rechts geringer, das Sensorium freier. — 3. April 1881. Klagen über Schwere der unteren Extremitäten, dieselben liegen schlaff und können wenig bewegt werden. Urinentleerung nur noch unwillkürlich, Blasenkatarrh. Jetzt werden beim Pat. zuerst ausgedehnte Gesichtsfelddefecte constatirt, ophthalmoskopisch das Bild einer leichten Neuritis optica, Papillen deutlich hyperämisch, Grenzen verwischt, keine Blutungen oder Exsudate. Das rechte Bein kann Pat. im Hüft- und Kniegelenk bewegen, jedoch nicht von der

Unterlage abheben, links die Beweglichkeit etwas besser, die passiven Bewegungen sind frei, die elektrische Erregbarkeit der Muskeln der unteren Extremitäten zeigt keine wesentliche Störung. Lageveränderungen der Zehen werden nicht angegeben, wohl aber diejenigen des Fusses, Cremaster-Reflexe fehlen, Bauchdecken-Reflex ganz schwach vorhanden, Kniephänomen und Fussreflex gut. Der Urin zeigt ein schleimig eiteriges Sediment und kann nicht spontan gelassen werden. — 1. Mai 1881. Langsame Besserung, zu stehen vermag Pat. noch nicht, da die Beine im Kniegelenk sich in leichter Beugecontractur befinden, ebenso besteht leichte Adductionscontractur. 27. April 1881. Pat. kann nur gestützt auf Wärter ein Wenig gehen. Beim Versuch die Beine zu heben, treten zitternde und rückende Bewegungen ein, bei vollkommener Streckung im Knie Steifigkeit und Resistenz, Sensibilität intact. Das Kniephänomen ist sehr gesteigert, lebhafter Patellarclonus beim Herabziehen der Patella, starkes Fusszittern bei leichter Dorsalflexion, beim Heben des Beines geräth dasselbe in klonische Zuckungen. Pat. kann den Urin jetzt etwas besser zurückhalten. — 10. Septbr. 1881. Pat. kann jetzt mit leichter Unterstützung gehen, passive Beweglichkeit frei. Beide Beine werden mit Kraft gehoben und in der Luft gebeugt. Die übrigen Reflexe sehr gesteigert, Cremaster-Reflex sehr undeutlich, Bauchreflex schwach vorhanden, Uriniren normal. Pupillendifferenz: die rechte jetzt enger als die linke, Reaction auf Licht (rechts) sehr gering, auf Convergens deutlich. Augenbewegungen normal, keine Schmerzen.

Von Interesse dürfte dann noch folgender Fall sein. Am 31. Januar 1883 wird das Kind Anna J., 6 Monat alt, in die Klinik gebracht, weil die Mutter beunruhigt, da sie noch immer keine sicheren Anzeichen wahrnimmt, dass das Kind etwas sehe, nicht einmal den Schein einer Lampe verfolge es. Das Kind (ein Zwillingskind) ist schwächlich und schlecht entwickelt. Im 2. Monat soll es 8 Tage lang an „Kopfkrämpfen" gelitten haben. Man findet die Angabe der Mutter bestätigt, auch nicht der Schein einer hellen Lampe wird mit den Augen verfolgt, es scheint jeder Lichtschein zu fehlen. Ophthalmoskopisch sieht man beiderseits eine deutliche atrophische Verfärbung der Papillen, dieselben sind scharf begrenzt. Die Pupillarreaktion auf Licht ist erhalten, das Verhalten der Pupillen auch sonst normal. Eine Aenderung tritt in der 7 wöchentlichen Beobachtungszeit nicht ein. Sehr auffallend ist der ganz abnorm kleine Schädel des Kindes, hauptsächlich kommt diese Verkleinerung auf den hinteren Theil des Kopfes, so dass die grosse Fontanelle in der Mitte auf dem Schädel liegt und somit bedeutend nach hinten verschoben erscheint. Dieselbe ist fast schon vollständig geschlossen, die kleine Fontanelle ist ganz geschlossen und alle Nähte verknöchert. Am 23. Februar 1883 starb das Kind an Diarrhoe, die Sektion wurde leider nicht gestattet. 8 Tage früher starb auch das andere Zwillingskind „an Krämpfen," dasselbe hatte einen ausgesprochenen Hydrocephalus. Die übrigen Kinder der Eltern waren gesund. — Es dürfte wohl richtig sein, diese Amaurose mit der Schädeldeformität in Zusammenhang zu bringen und als auf eine unvollkommene Entwicklung des Hinterhauptslappens

der Grosshirnhemisphären und somit der Sehcentren beruhend anzusehen.

Mit 5% folgt dann die einfache progressive, nicht komplicirte graue Sehnervendegeneration. Ich habe schon oben bei der spinalen Atrophie Gelegenheit gehabt, auf das Bemerkenswerthe dieser geringen Procentzahl zu verweisen, die erforderlichen Beobachtungsbedingungen für die Entscheidung dieser Frage zu statuiren und zu erwähnen, wie bisher in der ophthalmologischen Literatur der einfach progressiven Sehnervenatrophie ein erheblich häufigeres Vorkommen vindicirt wurde. Freilich ein grosser Theil der Neuropathologen*) hat schon seit lange der einfachen unkomplicirten Sehnervenatrophie, als einem für sich bestehenden Leiden sehr ungläubig gegenüber gestanden, aber der Neuropathologe hat auch ein ganz anderes Beobachtungsmaterial als der Ophthalmologe, er sieht im Wesentlichen eben nur die Sehnervenatrophien, welche schon komplicirt sind mit spinalen oder cerebralen Symptomen, während in den Augenkliniken alle Sehnervenatrophien zur Beobachtung kommen, eben der Sehstörung wegen. Ich glaube daher, einen ganz richtigen Ueberblick über das Gesammt-Vorkommen der Sehnervenatrophie überhaupt wird immer nur das Material des Augenarztes liefern können. Nach unserer Statistik sind wir nun zwar noch nicht ganz so weit, die primaere, einfache, graue Sehnervendegeneration als ganz für sich bestehendes Leiden, zu streichen, aber wir sind meiner Ueberzeugung nach nicht

---

*) Charcot, „De l'amaurose talcétique" (Mouvement médical, Novbre. — Journ. d'Ophthalmolog, I, p. 612—617.)

weit davon entfernt. Ich bin genöthigt, in dieser Hinsicht meine 5 Fälle noch einer genauern Kritik zu unterziehen und wir werden sehen, dass beweisskräftig für das Vorkommen der einfachen primären Sehnervenatrophie, als für sich bestehendes Leiden, auch nicht ein Einziger ist. Die Notizen über 4 dieser Fälle sind, wie das eben in einer stark frequentirten Poliklinik vorkommen kann, unzureichend, zum Theil ganz rudimentär, es sind eigentlich gerade die am schlechtesten beobachteten Fälle. Alle 4 Fälle kommen nur einmal zur Untersuchung, es fehlt also jede weitere Beobachtung. Zwei dieser Kranken habe ich selbst nicht gesehen, weil sie während meiner kurzen Abwesenheit von der Klinik sich vorstellten. Der 5. Fall mit doppelseitiger beginnender einfacher Sehnervenatrophie ist erst seit 3 Monaten in der Beobachtung, er hat bis jetzt keinerlei sonstige spinale Symptome, befindet sich aber auch, wie erwähnt, erst kurze Zeit in der Beobachtung. Dass eben die Sehnervenatrophie gelegentlich das allererste spinale Symptom sein kann, ist ja hinreichend bekannt und anerkannt. Es ist nicht nöthig, noch besonders darauf hinzuweisen, wie sehr man sich bei Aufstellung einer Statistik hüten muss, Fälle aus anderer Ursache (z. B. nach Neuritis) mit unter die einfachen progressiven Sehnervenatrophien zu setzen, ein Erforderniss, welches zu erfüllen, unter Umständen sehr schwer sein kann und leicht noch eine Fehlerquelle liefert zu Gunsten der einfachen progressiven Atrophia nervi optici als einem für sich bestehenden Leiden. Ich möchte meine Ueberzeugung dahin zusammenfassen, dass, wenn ein Mensch im reiferen Lebensalter an einer doppelseitigen, ophthalmos-

kopisch einfachen Sehnervenatrophie erkrankt, wenn die Sehstörung allmälig beginnt und zur Erblindung führt und wenn der Gesichtsfeldverfall in der Weise erfolgt, wie wir ihn oben als am häufigsten bei der spinalen Atrophie vorkommend geschildert haben, ich sage, dass wir einen solchen Patienten mit grösster Wahrscheinlichkeit schon nicht nur als augenleidend, sondern als krank in Bezug auf sein Centralnervensystem anzusehen haben.

Mit ebenfalls 5 % folgt dann die Dementia paralytica. Es ist das der spinalen Sehnervenatrophie in unserer Statistik gegenüber wenig, ja, wie ich selbst glauben möchte, zu wenig. In erster Linie ist wohl die Eigenartigkeit des Beobachtungsmaterials zur Erklärung heranzuziehen. Der Augenarzt wird eben im Wesentlichen nur die Fälle zu Gesicht bekommen, wo die Sehstörung dem psychischen Symptomkomplex vorausgeht, doch immerhin in der Minorität der Fälle, während meistens erst in der Irrenanstalt sich auch die Sehnervenatrophie entwickeln wird. Sodann aber glaube ich auch, dass unter unsern, als spinal angeführten Fällen auch noch ein oder der andere Kranke enthalten ist, der später paralytisch geworden, eigentlich kein so grosser Fehler; denn im Grunde genommen sind doch die spinale Sehnervenatrophie und die bei der progressiven Paralyse als ganz identische Processe anzusehen. Unsere Patienten (4 Männer 1 Weib) standen im Alter von 28—42 Jahren, 3mal fehlte die Pupillenreaktion auf Licht, 3mal Pupillendifferenz und 3mal fehlte das Kniephänomen. In 3 Fällen ging die Sehnervenatrophie 1—2 Jahre dem Ausbruch der paralytischen Geistesstörung voran, 2mal

jedoch war schon bei der ersten Vorstellung der Kranken auch der psychische Symptomkomplex hinreichend deutlich vorhanden. Was den Gang der Sehstörung und den Gesichtsfeldverfall anbetrifft, so fällt die Atrophia nerv. opt. bei Dementia paralytica mit der spinalen zusammen. Auch hier tritt der Process doppelseitig, unter dem ophthalmoskopischen Bilde der einfachen Atrophie der Papillen, ohne dass etwa ein Stadium der rothen Erweichung vorangeht. Der Process führte auch bei unsern Fällen immer zur Erblindung, und der Gesichtsfeldverfall war in 3 Fällen der, wie er bei unsern spinalen Fällen zumeist beobachtet wurde, d. h. unregelmässige Gesichtsfeldbeschränkung von der Peripherie her mit gleichzeitiger Herabsetzung der Funktion in den noch erhaltenen Gesichtsfeldtheilen, Einschränkung resp. Verlust der Farbenfelder und Sinken der Sehschärfe. In einem Fall zeigte sich auf dem rechten Auge ein grosser, scharf abgegrenzter Gesichtsfelddefekt, der ungefähr $^3/_4$ des ganzen Gesichtsfeldes einnahm, während der erhaltene innere obere Quadrant noch gut funktionirte und eine gute Sehschärfe bestand. Gesichtsfeldverfall mit beginnenden centralen Scotomen habe ich in diesen Fällen, sowie auch in einer grössern Reihe weiterer Fälle von Sehnervenatrophie bei Dementia paralytica nicht gesehen und ist jedenfalls ein derartiges Vorkommen sehr selten. Ich halte in dieser Hinsicht den Fall, welchen Hirschberg*) vor Kurzem publicirte, für sehr bemerkenswerth und selten, weil hier der Gesichtsfeldverfall mit dem Auftreten von centralen Scotomen

*) Sitz. d. psychiatr. Gesellsch. zu Berlin vom 11. Dec. 1882.

begann, und unter dem gewöhnlichen ophthalmoskopischen Bilde der Sehnervenatrophie völlige Erblindung eintrat. — Im Anschluss hieran erlaube ich mir, noch kurz über das weitere Schicksal eines Patienten meiner früheren Beobachtungsreihe zu berichten, der daselbst als einfache progressive Sehnervenatrophie aufgeführt worden ist. 1876 erblindete der Patient D. (49 Jahr alt), im Verlauf von ca. 1½ Jahren, auf beiden Augen, unter dem Bilde der progressiven Sehnervenatrophie. 1878 wurde das Fehlen des Kniephänomens und hochgradige Verengung der Pupillen bei fehlendem Lichtschein constatirt, im Uebrigen gar keine spinalen Symptome zu dieser Zeit (Dr. Adamkiewicz). In den folgenden Jahren derselbe Zustand, nur zeitweise „rheumatische" Schmerzen in den Beinen, hauptsächlich beim Witterungswechsel, die Schmerzen haben nicht den Charakter der typisch lanzinirenden Schmerzen; 1881 zuerst Vertaubung und Kriebeln in den Beinen; sonst zeigen sich keine anderweitigen spinalen Symptome. Ebenso fehlen alle psychischen Symptome, Intelligenz und Gedächtniss des Kranken zeigen keine besondere Abnahme. Erst jetzt im Januar 1884 (also fast 8 Jahre nach der Erblindung) wird Patient auffallend still und theilnahmlos, Ende Februar macht diese Depression einer maniakalischen Erregung Platz (namentlich in sexueller Hinsicht), ferner Grössenideen, hochgradige Abnahme der Intelligenz u. s. w., kurz das ausgesprochene Bild der progressiven Paralyse tritt zu Tage, so dass Patient in die Charité aufgenommen werden muss, woselbst er am 1. April 1884 verstarb; die Section ergab den bei Paralyse häufigen Befund.

Die einseitige Opticus-Atrophie mit scharfer Begrenzung der Papille und sehr engen Gefässen, wo die Erblindung auf dem betreffenden Auge seiner Zeit ganz plötzlich aufgetreten war, fand sich ebenfalls in 5% unserer Fälle. 4 dieser Kranken kamen erst zur Beobachtung, nachdem die Erblindung schon Jahre lang zuvor eingetreten war, so dass in diesen Fällen gar nicht mehr zu eruiren war, ob es sich ursprünglich etwa um eine Embolie der Arteria centralis retinae gehandelt hat, 1 Fall konnte ganz frisch nach der Entstehung der Erblindung genauer beobachtet werden. Ein eigentlicher Herzfehler wurde bei keinem der Patienten nachgewiesen, nur einmal wurde Herzklopfen, jedoch ohne objectiven Befund angegeben, einmal häufiges Nasenbluten und einmal konnte ausgesprochene Arteriosclerose festgestellt werden, mit zweimaligem früheren apoplectischen Insult. — Der gleich nach der Erblindung zur Beobachtung gekommene Fall ist in kurzen Zügen folgender:

Frau Mathilde M., 55 Jahr alt, will früher im Wesentlichen gesund gewesen sein, nur hat sie vor 5 Jahren wiederholt an heftigem Nasenbluten gelitten, ein Herzfehler oder Anomalien des Gefässsystems sonst nicht nachweisbar. Am 29. Decbr. 1882 stellt Pat. sich zuerst vor, mit der Angabe, dass es ihr am 28. Decbr. 1882, 10 Uhr Vormittags plötzlich „ganz schwarz" vor beiden Augen geworden sei. Das linke Auge blieb nur ca. 1 Minute ganz dunkel, dann stellte sich die Sehkraft hier rasch wieder her, während das rechte blind blieb, in der ersten Zeit bis 2 Uhr Nachmittags bestanden sehr lebhafte Lichterscheinungen auf diesem Auge („blaue Strahlen und Flimmern").

R. Handbeweg. in 1′ unsicher, Pupillenreaktion auf Licht erhalten. aber sehr gering.

L. A. XV. — 15 Sn $I\frac{I}{II}$ + 10.

Pup.-Reaction gut.

Ophthalmoskopisch zeigte sich nun rechts schon deutlich ausgeprägt jenes viel beschriebene Bild der grauweisslichen Trübung der Papille und nächster Umgebung, sowie der Gegend der Macula lutea mit jenem charakteristischen kirschrothen Fleck in der Mitte, einzelne kleine Gefässäste sind in der Macula deutlich sichtbar. Die Retinalgefässe sind deutlich verengt. Die Trübung wächst nun stetig an Intensität die nächsten 5 Tage, auffallend ist, dass der gerade nach aussen gelegene Sector der Papille die ersten drei Tage völlig ungetrübt bleibt und erst nach dieser Zeit allmählig eine deutliche Trübung erfährt. Auch die Verengerung der Gefässe und namentlich der Arterien wird erst im Laufe der nächsten 4—5 Tage immer hochgradiger. Vom 3. Tage ab tritt dann gerade am äussern Papillenrande eine grössere Retinalblutung auf, welche sich im Verlauf der nächsten 4 Tage stetig vergrössert, um dann langsam wieder zu verschwinden. Nach ca. 4 Wochen ist dann auch die graue Papillen- und Netzhauttrübung geschwunden und liegt das Bild der einfachen Opticusatrophie mit mässig engen Gefässen vor. Die Arterien sind jetzt ziemlich normal weit, während die Venen auffallend eng erscheinen, deutlich enger als die Arterien. Patient erkennt jetzt noch Finger in 2—3′ gerade central mit minimalstem Gesichtsfeld (3° Durchmesser am Perimeter), Farben werden nicht erkannt.

Ich bin nicht überzeugt, dass es sich hier wirklich um eine Embolie der Arteria centralis retinae gehandelt hat, eher, glaube ich, darf man noch einen retrobulbären Bluterguss in den Zwischenscheideraum des Sehnerven oder eine Neuritis retrobulbaris annehmen.

Die Sehnervenatrophie nach einfacher nicht complicirter Neuritis optica ist mit 6 % vertreten, eigentlich eine nur geringe Zahl. Das männliche Geschlecht überwiegt hier bedeutend, die Patienten stehen fast alle im mittleren Lebensalter und sind sonst als gesund zu betrachten. Einmal war syphilitische Infection voranfgegangen und einmal angeblich eine Erkältung im kalten Bade, in den andern 3 Fällen konnte für die Aetiologie nichts Sicheres ermittelt werden. Die Affection war immer doppelseitig, führte aber nie zur Erblindung, sondern endete mit mehr oder weniger hochgradiger Schwachsichtigkeit. Dreimal waren ausgesprochene centrale Scotome mit freier Gesichtsfeldperipherie vorhanden, einmal scharf abgegrenzte ausgedehnte Gesichtsfelddefecte bei noch normaler Funktion der erhalten gebliebenen Theile und einmal eine Einschränkung peripher nach innen oben mit gleichzeitiger Herabsetzung der Funktion in dem noch erhaltenen Theil, grün wird nicht mehr unterschieden, die Sehschärfe ist erheblich herabgesetzt. — Das Kniephänomen und die Pupillen-Reaction auf Licht war bei allen Patienten vorhanden. — Es sind das Alles Thatsachen, die mit den bisherigen Erfahrungen über primär auftretende, nicht complicirte Neuritis optica sehr wohl übereinstimmen.

In Anschluss hieran folgte sodann mit 3 % die Sehnervenatrophie auf hereditärer Gundlage. Diese Form der Atrophie ist ihrem ganzen Wesen und Verhalten nach durchaus eine neuritische Atrophie, und kommen diese Fälle frisch zur Zeit der beginnenden Sehstörung in Beobachtung, so lassen sich ja auch die neuritischen Veränderungen ophthalmoskopisch an der Papille mit aller Sicherheit nachweisen, wenngleich dieselben in der Regel auch nicht sehr erheblich sind. — Das vorzugsweise Ergriffenwerden des männlichen Geschlechtes von diesem Leiden im verhältnissmässig jugendlichen Lebensalter ist ja fast charakteristisch für diese Erkrankung und wird diese Thatsache auch durch unsere Beobachtungen wieder bestätigt. Ebenso deckt sich der sonstige Symptomkomplex in unsern Fällen völlig mit dem, was in der Literatur über diese Affektion bekannt ist. (Das Auftreten der centralen Gesichtsfelddefekte, der Endausgang in hochgradige Schwachsichtigkeit, aber nie in völlige Erblindung, die Ohnmacht der Therapie u. s. w.) Ueber 2 von unsern Fällen hat schon Dr. Schlüter*) eingehend berichtet. Es handelt sich um ein Geschwisterpaar, das sich am 10. Mai 1880 zusammen vorstellte. Die Schwester M. M., 44 Jahr alt, ist in ihrem 39. Lebensjahr in verhältnissmässig kurzer Zeit so schwachsichtig geworden, seit 4 Jahren jedoch hat die Sehstörung nicht mehr zugenommen. Von den Gesichtsfeldern sind nur beiderseits periphere halbringförmige Zonen nach unten erhalten. Finger in 3′. Ophthalmoskopisch exquisit atrophische Verfärbung der Papillen,

*) „Ueber Neuritis optica". Inauguraldiss. Berlin 1882, p. 50.

scharfe Contouren, Gefässe abnorm eng. Der Bruder Friedrich M., ist jetzt 29 Jahre alt, derselbe ophthalmoskopische Befund, Finger 6—7′. Ausgedehnte centrale Scotome, freie Gesichtsfeldperipherie. Patient ist in seinem 12. Lebensjahr in ziemlich kurzer Zeit so schwachsichtig geworden, seit der Zeit keine Verschlechterung mehr. Unsere Patienten hatten noch 2 Brüder, der eine von ihnen wurde in seinem 25. Lebensjahre unter ähnlichen Erscheinungen schwachsichtig und starb 3 Jahre später an Diabetes mellitus, der andere blieb gesund. Ausserdem waren noch unter analogen Erscheinungen an Schwachsichtigkeit erkrankt ein Onkel der Geschwister M. (Bruder der Mutter) im 20., und 2 Vettern (Schwestersöhne der Mutter), der eine gleichfalls im 20. Lebensjahr, der andere Anfang der 20er Jahre. Keiner der Erkrankten soll völlig erblindet sein, alle blieben aber sehr schwachsichtig.

Der 3. Fall, (Ernst P.), betrifft einen Kranken, der aus einer Familie stammt, welche Leber*) in Bezug auf hereditäre Sehstörung seiner Zeit genau beschrieben hat, ich will daher nicht weiter darauf eingehen.

Nach traumatischen Insulten wurde in 3 % der Fälle eine einseitige Opticus-Atrophie beobachtet. Darunter 1mal wohl durch Vermittlung einer Orbitalfractur, plötzlich nach einem heftigen Fall auf den Kopf, in Folge dessen der Patient ¼ Stunde bewusstlos wurde und mehrere Wochen im Krankenhause schwer leidend verbleiben musste. — Das zweite Mal war als ätiologisches

*) Archiv f. Ophthalm., XVII, p. 249—291. 1871.

Moment nur ein heftiger Schlag auf das Auge angegeben, ohne nachfolgende cerebrale Erscheinungen. In beiden Fällen war die Erblindung keine vollständige, es blieb ein kleines excentrisch gelegenes Stück des Gesichtsfeldes erhalten und Finger in 4—5′ wurden noch gezählt. Ophthalmoskopisch fand sich bei beiden Kranken eine einfach atrophische Papille mit scharfen Contouren, ebenso bei dem 3. Patienten; nur war hier vielleicht das Trauma als ätiologisches Moment nicht ganz über allen Zweifel erhaben.

Nach Blutverlust trat zweimal (2 %) Sehnervenatrophie ein. Der eine dieser Fälle ist vielleicht nicht ganz sicher in Bezug auf seine Aetiologie, ich will daher nicht weiter auf ihn eingehen, während ich mir erlaube, den zweiten kurz mitzutheilen:

Am 28. Mai 1882 stellt sich Frau Marie R., 31 Jahr alt, vor mit der Klage über hochgradige Schwachsichtigkeit. Früher will Patientin im Wesentlichen immer gesund gewesen sein. Vor 3 Wochen abortirte sie im 2. Monat und erlitt dabei einen grossen Blutverlust. Sie „blutete 1½ Tage, so dass sie wie todt dalag und der Arzt sie aufgegeben hatte.“ 2 Tage später wurde die Frucht in der Entbindungsanstalt entfernt und damit sistirte die Blutung. Die ersten 5—6 Tage verspürte Patientin nichts an ihrem Sehen, dann wurde ihr Alles mehr und mehr undeutlich „wie bläulich“ vor den Augen und am 7. Tage Morgens konnte Patientin auf dem rechten Auge gar nichts sehen, auf dem linken nur noch ganz undeutlich. Nach 8 Tagen besserte sich das Sehen auf dem linken Auge

dann ein wenig und nach weitern 5 Tagen bekam auch das rechte Auge „einen schwachen Schein“ wieder.

Bei ihrer ersten Vorstellung am 28. Mai 1882 zeigt Patientin noch die Symptome der hochgradigsten Anämie, bleiches Aussehen, Neigung zu Ohnmachten u. s. w. Beiderseits stark myopischer Bau der Augen.

R. Finger 1—2′.
L. Mit — 4½ CC — 15′ Sn IV für die Nähe.

Pupillenreaction auf Licht erhalten. Ophthalmoskopisch: Beide Papillen von grau-weisslicher Färbung, deutlich neuritisch getrübt, die Papillengrenzen erscheinen verwischt und ebenso die angrenzenden Retinaltheile (ca. 2 P. D. weit), erheblich grau-weisslich und undurchsichtig. — Die Gesichtsfelder verhielten sich in nebenstehend gezeichneter Weise (s. Fig. 13 u. 14). Nach weiteren 14 Tagen sind ophthalmoskopisch die neuritischen Veränderungen an den Papillen fast völlig geschwunden, so dass jetzt nur noch das Bild der einfachen Sehnervenatrophie mit sehr engen Retinalgefässen besteht. Das Sehvermögen hat sich ein wenig gehoben, die Gesichtsfelder sind im Wesentlichen dieselben geblieben. Auch in der weiteren Beobachtungszeit ist keine wesentliche Aenderung mehr eingetreten.

Die Casuistik der Sehstörung nach Blutverlust ist im Laufe, namentlich der ophthalmoskopischen Zeit allmählich eine sehr umfangreiche geworden und fast stets ist Sehnervenatrophie als ophthalmoskopischer Befund erwähnt, nur in einer kleinen Anzahl von Fällen, wo die Patienten sehr früh nach der aufgetretenen Sehstörung zur Untersuchung kamen, wurden anfänglich

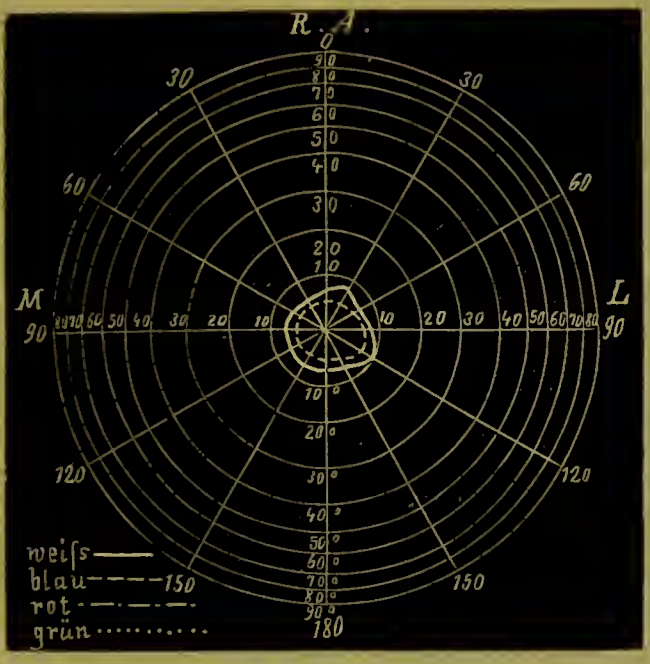
R. A.
0
30
30
60
60
M
90
L
90
120
120
150
150
180
weiſs
blau
rot
grün

Fig. 13.

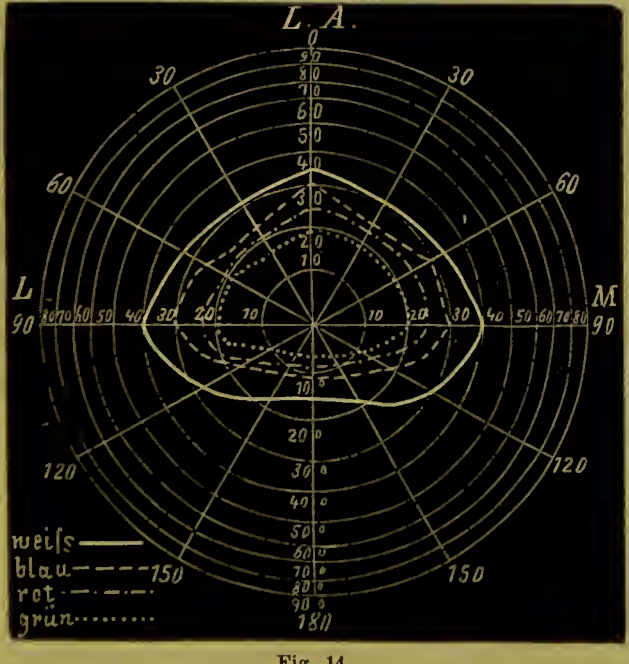
L. A.
0
30
30
60
60
L
90
M
90
120
120
150
150
180
weiſs
blau
rot
grün

Fig. 14.

vorhandene neuritische resp. neuroretinitische Erscheinungen constatirt, die jedoch bald zurückgingen. Ja in einem Falle konnte sogar schon vor dem Eintritt der Sehstörung eine ausgesprochene Neuroretinis am dritten Tage nach einer abundanten Magenblutung constatirt werden, ein Fall, der später auch zur Section kam und wo die mikroskopische Untersuchung neuritische Atrophie der nervi optici nachwies (Hirschberg)*). Ebenso sah Litten schon 18 Stunden nach dem Bluterbrechen das Auftreten einer Neuroretinitis**). Ferner wurde gelegentlich nach Blutverlust vorübergehende pathologische Trübung der Papille und der Netzhaut beobachtet, auch ohne nachfolgende eigentliche Sehstörung (Förster***). — Eine gute Uebersicht über die einschlägige Literatur finden wir in der Arbeit von Horstmann†): „Ueber Sehstörung nach Blutverlust" aus dem Jahre 1882.

Durch Bleiintoxikation war die Sehnerven-Atrophie in 2 % der Fälle bedingt, und handelt es sich bei beiden Patienten, wie ich glaube, mit Sicherheit annehmen zu können, um neuritische partielle Sehnervenatrophie. In beiden Fällen kamen die Kranken (Männer von 57 und 18 Jahren) erst ca. 1 Jahr nach Beginn der Sehstörung zur Beobachtung. Die Papillen namentlich in den temporalen Hälften exquisit atrophisch verfärbt, während die inneren, zwar auch blasser als normal,

---

*) „Ueber Amaurose nach Blutverlust". (D. Zeitschrift für klin. Medic., IV, 1 und 2.)

**) Berl. klin. Wochenschr., 1880, No. 49.

***) Handbuch der ges. Augenkrankheiten von Graefe und Sämisch, Bd. VII, p. 73.

†) Zeitschr. für klin. Medicin, Bd. V, p. 200.

was leicht Röthliches in ihrem Farbenton haben,
ıalgefässe erheblich enger als normal. Bei
enten besteht hochgradige Schwachsichtigkeit,
. Beiden nur Finger in 6—7′ gezählt werden,
ıt auf jedem Auge ein grosser absoluter centraler
elddefekt, während die Peripherie sich normal
Der erste Patient, ein 18jähriger Malerlehrling,
seine Sehstörung ziemlich plötzlich, unter einem
ıdelanfall (so dass er sich hinsetzen musste), nach-
er die ersten vier Wochen seiner Lehrzeit mit
iss viel gearbeitet hatte. In der ersten Zeit
her Behandlung hob sich das Sehen langsam ein
; später blieb es jedoch stationär mit oben ange-
er Sehschärfe, Patient blieb von andern Erschei-
n einer Bleiintoxikation verschont. Der Urin war
l.

er zweite Kranke, Julius H., 57 Jahr alt, war
er einer Gummifabrik, wo er auch mit Blei viel-
zu thun hatte. Von 1854 bis 1868 hat Patient
derholten Malen an den Erscheinungen der Blei-
ung gelitten, wie von verschiedenen Aerzten seiner Zeit und auch von Romberg constatirt wurde. Zuerst Bleikolik, dann 1854—1856 Contraktur des linken Armes im Ellenbogengelenk und gleichzeitig Schwäche und Schmerzen im linken Bein, später Abmagerung des linken Armes. Hierauf litt er 1865—1866 an einer Geistesstörung, welche jedoch von selbst wieder verschwand, nachdem Patient die Arbeit aufgegeben. Gleich darauf (1866) will Patient schon bei v. Gräfe in Behandlung gewesen sein, wegen vorübergehender Anfälle von Verdunkelungen vor den Augen. Bis zum Februar

1882 war er dann gesund, trotzdem er in der Fabrik weiter arbeitete. Zu dieser Zeit brach ein kleiner Brand in dem Raum, wo er arbeitete, aus, Patient löschte mit Aufbietung aller Kräfte das Feuer, er wurde jedoch nach beendeter Anstrengung ohnmächtig und fiel um, kam jedoch bald wieder zum Bewusstsein. Von dieser Zeit an nun datirt er seine Sehstörung und zwar nahm in der ersten Zeit das Leiden noch etwas zu, später blieb es constant auf der jetzigen Höhe. Gleichzeitig mit der Sehstörung soll dann auch eine bedeutende Schwäche und Steifigkeit der Beine mit Zittern aufgetreten sein, so dass Patient nur mühsam gehen konnte. Diese Erscheinungen besserten sich jedoch in den nächsten Monaten wieder.

Am 20. Febr. 1883 stellt Patient sich vor mit oben erwähntem ophthalmoskopischen Befunde und reflectorischer Pupillenstarre.

R. Fing. 7′
L. Fing. 6′ } S. Gesichtsfelder pag. 45.

Die Sehstörung ist bisher dieselbe geblieben, die Allgemeinerscheinungen haben sich gebessert. Der Urin zeigte zu keiner Zeit einen Eiweissgehalt.

In den beiden Fällen von Sehnervenatrophie nach Alkoholismus trat ebenfalls eine völlige Erblindung nicht ein. Beide Patienten konnten noch Finger in 3—4′ erkennen, die Sehstörung war schon seit längerer Zeit stationär geblieben, von den Gesichtsfeldern waren nur kleine halbringförmige peripher gelegene Zonen erhalten, in welchen blau zum Theil noch erkannt werden konnte. Ophthalmoskopisch waren die ganzen Papillen

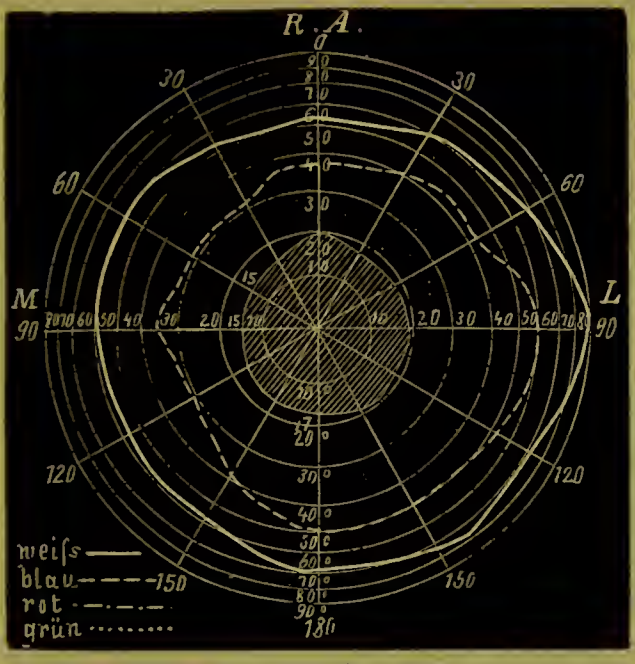
R. A.
30
30
60
60
M
90
L
90
120
120
150
150
180
weiſs
blau
rot
grün

Fig. 15.

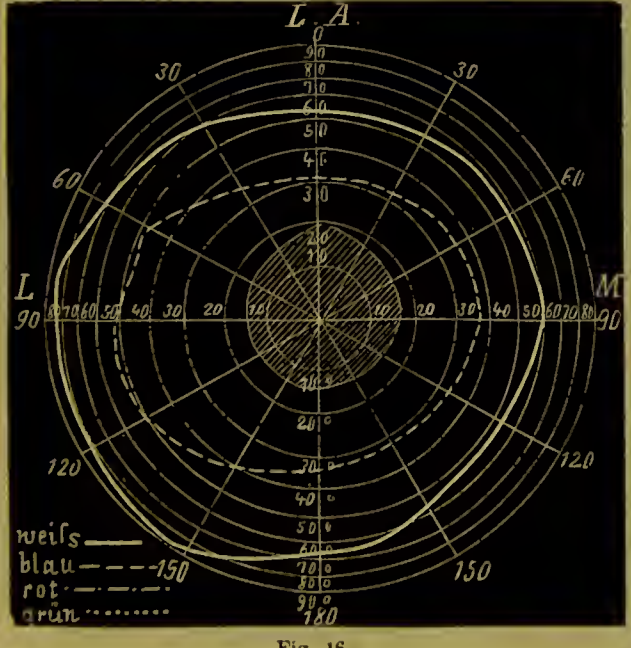
L. A.
30
30
60
60
L
90
M
90
120
120
150
150
180
weiſs
blau
rot
grün

Fig. 16.

ausgesprochen atrophisch verfärbt, nur die inneren Papillenhälften zeigen noch bei dem einen der Patienten eine Spur von röthlichem Farbenton. Der Alkoholismus als Aetiologie der Sehnerven-Atrophie ist bei dem einen der Kranken vielleicht noch etwas zweifelhaft. Patient ist zwar zur Zeit ein Säufer, nur lässt sich nicht mit Sicherheit feststellen, ob er auch vor dem Beginn seiner Sehstörung schon übermässig getrunken hat.

Der zweite Kranke, Eduard B., 48 Jahr alt, gesteht selbst einen hochgradigen Alkohol- und Tabakmissbrauch zu, schon bevor die Sehstörung begann; und als er sich dann, nachdem die Sehstörung begonnen, einem Augenarzte zuerst vorstellte, wurde ihm von diesem gesagt, sein Leiden habe in seinem übermässigen Trinken und Rauchen seinen Ursprung; im Verlauf eines halben Jahres soll die Sehstörung dann allmählig so hochgradig geworden sein, sich in den letzten Monaten jedoch auf derselben Höhe gehalten haben.

Die zahlreichen Fälle von Alkoholamblyopie mit centralen Farbenscotomen und theilweiser deutlicher atrophischer Abblassung der temporalen Papillenhälften sind natürlich nicht mit unter diese Rubrik gerechnet. Der Alkoholismus bildet also nach unserer Statistik nur selten das ätiologische Moment zu einer weitgehenden Opticusatrophie, nie führte er zu einer völligen Erblindung.

Sehr interessant und bemerkenswerth erscheint mir nun noch der Fall von Railway Spine mit einseitiger atrophischer Verfärbung der einen Papille und dementsprechender Herabsetzung der Sehschärfe und finde ich in der Literatur keinen ganz analogen Fall.

Am 18. Juli 1882 stellt sich der frühere Schaffner Michael H., 48 Jahr alt, vor, mit der Klage einer schon seit längerer Zeit bestehenden Sehschwäche auf dem rechten Auge

$$\text{R. LXX} - 15' \text{ Sn. II}\frac{\text{I}}{\text{II}} + 8$$

$$\text{L mit} + 60 \text{ XV} - 15' \text{ Sn. I}\frac{\text{I}}{\text{II}} + 24.$$

Das Gesichtsfeld des linken Auges ist ganz normal, das des rechten deutlich in nebenstehender Weise (Fig. 17)

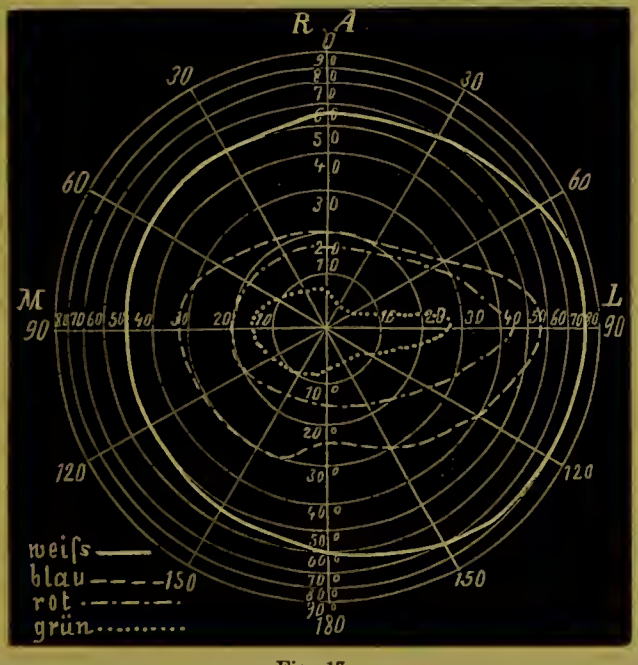

Fig. 17.

pathologisch verändert. Für Weiss ist die Peripherie des Gesichtsfeldes frei, dagegen besteht für die Farben (blau, roth, grün) eine ausgesprochene concentrische Beschränkung. Ferner ist erwähnenswerth die sofortige Ermüdung, welche eintritt, so wie Patient das rechte Auge etwas anstrengt. Auch die grösseren Buchstaben verschwinden dem Kranken sofort, wenn er eine kleine

Zeit fixirt hat, nach einer kleinen Pause wird wieder feinere Schrift erkannt, aber nur für Augenblicke. Das linke Auge zeigt nicht diese Erscheinungen und volle Sehschärfe. Ophthalmosk. sieht man auf dem rechten Auge eine deutliche atrophische Abblassung der ganzen Papille mit scharfer Begrenzung der Sehnervenscheibe. Die Retinalgefässe ein Wenig enger als normal.

Am 1. Juni 1880 verunglückte Patient bei einer Entgleisung des Zuges, er erlitt eine starke Contusion des Hinterkopfes und „wahrscheinlich schlug ihm auch die Bremse ins Kreuz.“ Ungefähr 10 Minuten war er bewusstlos, dann stieg er aus und half retten. Seit dieser Zeit verspürt der Kranke einen dumpfen Schmerz, Brennen und Hämmern im Hinterkopf sowie „Ermüdung im Kreuz.“ Ferner immer zunehmende „Vertaubung und Schwäche“ des ganzen Körpers und namentlich der Beine, so dass Patient kaum noch gehen konnte. „Kriebeln in der Stirn,“ Unruhe und Angst. Seit dem Herbst 1881 wurde dann auch das Sehen des rechten Auges schlechter, dasselbe soll sich jedoch jetzt schon seit längerer Zeit auf derselben Höhe gehalten haben. Folgenden status präsens verdanke ich Dr. Moeli, der die Güte hatte, den Kranken zu untersuchen. —

Die Zunge zittert leicht, beim Ausstrecken der ganze Kopf, Mund-Facialis intakt. Patient spricht verändert und zwar einfach deutlich stotternd, keine Spur einer Verschleifung, am meisten beeinträchtigt sind die Gaumenlaute, die Sprachstörung wird bei längerm Sprechen stärker, eine Hebung des Gaumensegels ist jedoch zu sehen. Seitwärtsbewegung des Kopfes sowie Hintenüberlage ist dem Patient empfindlich, ebenso Be-

klopfen des Hinterhauptes empfindlicher als der Stirngegend. —

Die Bewegung der obern Extremitäten geschehen gleichfalls langsam, anscheinend wegen Furcht vor Schmerzen im Nacken. Alle Bewegungen vorhanden, leichter Tremor beim Festhalten von Stellungen, grobe Kraft leidlich beiderseits gleich. Rumpfmuskulatur ohne Ausfall. Früher eine Zeit lang Tenesmus, jetzt Urinlassen frei. Von der linken Lendengegend nach unten zieht sich ein Schmerz in die Beine hinein, Gefühl von Schwäche im linken Bein. Der Gang ist in der Schrittlänge nicht besonders beeinträchtigt, auf dem linken Bein ruht Patient weniger lang, tappst auch mit dem linken Bein etwas mehr. Die grobe Kraft ist zwar nicht erheblich, aber doch soweit beeinträchtigt, dass es ohne Anstrengung gelingt, sowohl das rechte Bein als auch das linke für einen Augenblick in Beugestellung zu fixiren. Das Kniephänomen links etwas lebhafter als rechts, Fusszittern nicht vorhanden, Abmagerung nicht bemerklich. Sensible. Reize mittleren Grades werden zwar richtig angegeben, jedoch werden Berührung und Spitze zuweilen verwechselt. — Patient ist psychisch deutlich verändert, schwerfällig, weinerlich, selbst leichte Rechenexempel kann er nicht lösen. Im Bade Zinnowitz galt er für menschenscheu und graulich und mochte nicht mit Menschen verkehren. Jede Gesellschaft, selbst die der Angehörigen, macht ihn unruhig. Grosse Vergesslichkeit wird anerkannt. — In der Sehstörung ändert sich im Laufe der längern Beobachtung nichts. —

Ich schliesse meinen Bericht mit einer Gesammtstatistik aus meinen beiden Beobachtungsreihen

(183 Fälle). Die Sehnervenatrophie kam in 0,75 % aller Augenkrankheiten vor:

1) Spinale Sehnervenatrophie 59 Fälle (93 % Männer, 7 % Weiber).
2) Cerebrale Sehnervenatrophie 41 Fälle (55,8 % Männer, 44,2 % Weiber).
3) Einfach progressive Sehnervenatrophie 22 Fälle (73,7 % Männer, 26,3 % Weiber).
4) Nach uncomplicirter Neuritis optica 17 Fälle (73,8 % Männer, 26,2 % Weiber).
5) Plötzliche Erblindung mit nachfolgender Atroph. n. opt. (einseitig) event. Embolie d. Art. centralis retinae 8 Fälle (47,3 % Männer, 52,7 % Weiber).
6) In Folge eines pathologischen Orbitalprocesses 8 Fälle (45,5 % Männer, 54,5 % Weiber).
7) Dementia paralytica 7 Fälle (85,9 % Männer, 14,1 % Weiber).
8) Nach Blutverlust 4 Fälle (100 % Weiber).
9) Nach Alkoholismus 4 Fälle (100 % Männer).
10) Auf hereditärer Grundlage 3 Fälle (66,7 % Männer. 33,3 % Weiber).
11) Trauma 3 Fälle (66,7 % Männer, 33,3 % Weiber).
12) Bleiintoxication 2 Fälle (100 % Männer).
13) Bei epileptiformen Anfällen 2 Fälle (100 % Männer).
14) In Folge von Nephritis 1 Fall (100 % Weiber).
15) Bei Railway Spine 1 Fall (100 % Männer).
16) Congenital mit Hydrophthalmus der anderen Seite 1 Kind (weiblich).

In Summa 183 Fälle.

Einen Theil des Materials meiner zweiten Beobachtungsreihe hat Dr. Fronzig noch in einer Dissertation sehr eingehend und fleissig bearbeitet, dieselbe ist jedoch nicht im Druck erschienen, da Dr. F. in Leipzig promovirte.

Meinen aufrichtigsten Dank Herrn Prof. Schoeler

für sein gütiges und förderndes Interesse und die Ueberlassung des Materials.

Beiträge zur Pathologie der Netzhaut und des Sehnerven beim Morbus Brightii.

Kurzer Auszug aus der Inaugural-Dissertation
von Dr. Ismar Schlesinger.
Berlin 1884, Januar.

Es wurden 43 Fälle von Retinitis resp. Neuroretinitis albuminurica, welche in einem Zeitraum von fünf Jahren in der Schoeler'schen Poliklinik zur Beobachtung kamen, zusammengestellt und nach verschiedenen Gesichtspunkten verwerthet. Diese Erkrankung kam bei ca. 0,19 % aller Augenkranken zur Beobachtung. Von den 43 Patienten waren 29 (67,5 %) männlichen und 14 (32,5 %) weiblichen Geschlechtes, dem Alter nach gruppirten sie sich folgendermassen:

Alter:	Männer:	Weiber:
1—10 Jahren	—	—
10—20 „	1	—
20—30 „	3	8
30—40 „	5	3
40—50 „	7	2
50—70 „	12	1
unbekannt . .	1	—
Summa:	29	14

Das früheste Kindesalter (bis zu 10 Jahren) ist also gar nicht vertreten, während ein Kind 12½ Jahr

alt war. Die grössere Zahl der Kranken gehört ferner dem männlichen Geschlechte an. Die männlichen Patienten hatten in der Mehrzahl das Alter von 50 Lebensjahren bereits überschritten, während sich die meisten Frauen im geschlechtsreifen Alter befanden.

Aetiologie der die Retinitis hervorrufenden Nephritis. Nur verhältnissmässig selten konnte die eigentliche Ursache der Nephritis nachgewiesen werden und zwar nur beim weiblichen Geschlecht in 8 Fällen (18,5 %). 1) 7mal Schwangerschaft (17,5 % aller Patienten, 50 % aller Frauen). 2) 1mal Scharlach und Diphtheritis bei einer Frau. Unbestimmt blieb dagegen die Aetiologie in 35 Fällen (81,5 %). Bemerkenswerth ist bei Schwangerschafts-Nephritis mit Retinitis albuminurica die in den meisten Fällen eintretende vorzeitige Beendigung der Gravidität bei intensiver Steigerung der nephritischen Symptome. (Krankengeschichten siehe im Original.)

Ophthalmoskopische Befunde und Sehstörungen bei Retinitis albuminurica. 1) Hämorrhagien, typische weisse Plaques und diffuse grauweissliche Trübung der Retina nebeneinander fanden sich in 33 Fällen (76,9 %). Eine gleichmässige gräuliche Trübung der Retina ohne Plaques und Blutungen fand sich in keinem der Fälle. 2) Hämorrhagien nur mit diffuser grauweisslicher Netzhauttrübung, aber ohne Plaques in 6 Fällen (13,9 %). 3) Veränderungen, die sich bis in die Peripherie der Netzhaut erstreckten, zeigten sich in 3 Fällen (6,9 %), ohne dass etwa eine amyloide Degeneration der Nieren nachweisbar war. Es wird dies be-

sonders erwähnt, weil Stedman Bull*) 2 Fälle von Erkrankung der Retina bei amyloider Degeneration der Nieren, anschliessend an Knocheneiterungen, mittheilt und meint, dass das Bild der Retinitis sich ophthalmoskopisch verschieden von demjenigen gestalte, wie es bei der sogenannten Bright'schen Krankheit gefunden werde. Es zeige sich die Retina von der Macula lutea bis zur Ora serrata gleichmässig infiltrirt und von trübweisser Färbung, der N. opticus sei in Folge der stärksten Infiltration undeutlich, ebenso die Macula. Hämorrhagien und Plaques seien in der Nähe des N. opticus zwar am zahlreichsten, aber doch durch den ganzen Augenhintergrund, dem Verlauf der geschlängelten Venen entsprechend, verbreitet. Der genannte Autor stellt also direkt die Verbreitung der Veränderungen bis in die Peripherie als charakteristisch für amyloide Degeneration der Nieren hin, was nach der vorliegenden Statistik durchaus nicht der Fall ist.

4) Die Papillen zeigten sich allein erkrankt unter dem Bilde der Neuritis optica, zum Theil mit mässiger Prominenz und stets doppelseitig in 3 Fällen (6,9 %). Erst in den spätern Stadien der Beobachtung traten ganz vereinzelte, geringfügige Netzhautveränderungen in 2 von diesen Fällen hinzu, welche in keiner Weise die Grösse der Sehstörung und des Gesichtsfeldverfalles erklärten, so dass ein intensiveres Ergriffensein der Sehnerven selbst angenommen werden musste. (Die Krankengeschichten siehe im Original.) 5) In einem

*) „Observations on infiltration of the retina in cardaceous diseases of the Kidneys due to chronic suppuration from bone Disease". (Americ Journ. of the med. scienc. July 1879.)

Falle von Sehstörung bei Nephritis war kein ophthalmoskopischer Befund, es handelte sich um Hemianopsie nach Apoplexie und in einem Falle fand sich nur eine leichte Abblassung der temporalen Papillenhälfte mit einer erheblichen Amblyopie ganz analog der Intoxiationsamblyopie d. h. freie Gesichtsfeldperipherie und centrales Farbenscotom. Der betreffende Patient war gleichzeitig ein starker Raucher, so dass es wohl gerechtfertigt sein dürfte, die Sehstörung auf den Tabak-Missbrauch zu beziehen, für deren Zustandekommen allerdings die chronische Nephritis ein begünstigendes Moment abgeben mag.

In sieben Fällen konnte man mit dem Augenspiegel eine weitgehende Rückbildung der retinitischen Veränderungen konstatiren, und zwar wurde eine solche bedeutende Besserung bei zwei Patienten direkt in der poliklinischen Beobachtung längere Zeit verfolgt, während sich fünf Patienten mit schon abgelaufenen Processen vorstellten. (Die Krankengeschichten siehe im Original.)

Sehstörungen. v. Gräfe*) theilt die Amblyopieen bei dieser Erkrankung in drei Gruppen ein:

1) Die centrale Sehschärfe ist herabgesetzt, das periphere Sehen normal.

2) Entsprechend der centralen Sehschärfe hat sich das periphere Sehen verschlechtert und zwar besteht gewöhnlich eine concentrische, der Abnahme der centralen Sehschärfe proportionale Verengerung des Gesichtsfeldes.

3) Das peripherische Sehen ist unregelmässig, lücken-

---

*) v. Gräfe's Vorlesungen über Amblyopie und Amaurose. (Mitgetheilt von Engelhardt in Zeh. klin. Monatsblättern, 1865, p. 129.)

weise beeinträchtigt und stimmt mit dem Verhalten des centralen Sehens nicht überein.

Nimmt man diese drei Rubriken als Grundlage, so gehörten zur ersten Gruppe 23, zur zweiten 10, zur dritten 9 Fälle. Gesichtsfeldeinschränkungen kommen also im Ganzen in 19 Fällen (44,5 %) vor. — Wenn man koncentrische oder unregelmässig gestaltete Gesichtsfeldeinschränkungen findet, so kann es sich nur um eine entsprechende peripherische Netzhauterkrankung handeln, oder wo diese fehlt, um eine erhebliche Mitbetheiligung des Sehnervenstammes (Neuritis und Atrophie). Im Allgemeinen entsprachen die Gesichtsfeldbeschränkungen für Farben denen für Weiss, nur in einem Falle war das Gesichtsfeld für Weiss ziemlich frei, dagegen für Farben stark eingeschränkt. — In 24 Fällen (56,1 %) war die nephritische Sehnerven-Netzhauterkrankung mit andern krankhaften Zuständen des Auges komplicirt, Complikationen, welche zum Theil als zufällig zu betrachten sind (als Hornhauttrübungen, hintere Synechien, chronischer Conjunctivalkatarrh, Strab. convergens u. s. w.), zu Theil aber auch offenbar mit dem Grundleiden, der Nephritis, in Zusammenhang standen (1mal Sugillatio conj. bulbi, 2mal Amot. retinae, 1mal Hemianopsie, 1mal Glaskörpertrübungen). 5mal fand sich Cataract unter diesen 24 Fällen. Auf einen Zusammenhang zwischen Nephritis und Cataract machte Deutschmann*) aufmerksam. Nach ihm sollte die Cataract nicht eine zufällige Complikation der Retinitis resp. Nephritis bilden, sondern zum Theil wenigstens durch die Nephritis

*) v. Gräfe's Archiv, XXV, Abth. 4, p. 247.

entstehen, analog einer durch Diabetes bewirkten Cataract. Er fand bei 21 Staarkranken 7mal Eiweiss im Urin und diagnostirte 6mal Nephritis, so dass also in ca. 33 % Complikationen von Nephritis und Cataract vorkamen. Bei einer zweiten Zusammenstellung fand Deutschmann*) unter 53 Cataractösen 9,5 % Nephritiker und endlich bei einer dritten Ermittlung 11 %. Unter 240 Cataractösen waren 12 mit sicher, 14 mit ziemlich sicher konstatirter Nephritis. Von den 12 Patienten waren 9 über 50, einer 40, einer 36 und eine Patientin 19 Jahre alt. Deutschmann erklärt die Häufigkeit bei alten Leuten damit, dass der Einheitsbegriff „senile Cataract" überhaupt in ätiologische Begriffe zergliedert werden müsse, da es sonst nicht zu verstehen wäre, warum nicht jedes senile Auge cataractös werde.

Von unseren 4 Patienten mit Cataract war eine Frau 62, und 3 Männer 60, 61 und 65 Jahre alt. Alle 4 Cataracte waren erst im Beginn ihrer Ausbildung, während Retinitis und Nephritis sehr weit vorgeschritten waren. Also die Cataracte kamen bei alten Leuten, besonders bei alten Männern vor, die ja am öftesten an Nephritis mit Retinitis leiden. Unser Material ist in Bezug auf diese Fälle zu klein, als dass dadurch die Frage, ob die bei alten Leuten mit Nephritis vorkommende Cataract durch diese entstanden sei, wesentlich gefördert werden könnte. — 5mal war gleichzeitig bei unseren 43 Kranken saccharum im Urin, davon 1mal nur vorübergehend. 3mal fand sich hochgradige Arteriosclerose.

---

*) v. Gräfe's Archiv, XXVII, Abth. 1, p. 315.

Die Art des Auftretens der Retinitis albuminurica. Ein einseitiges Auftreten dieser Affection ist ausserordentlich selten, so dass sogar Leber*) erklärt, nur einen derartigen Fall gesehen zu haben. In unserer Statistik ist ein solcher Fall zu verzeichen (die genaue Krankengeschichte siehe im Original). Patientin, eine 36jährige Frau, stellt sich mit dem typischen Bilde der Retinitis albuminurica in der Gegend der Macula lutea, jedoch nur auf dem rechten Auge mit erheblicher Herabsetzung der Sehschärfe vor. Links die Sehschärfe normal, keine ophthalmoskopischen Veränderungen. Urin albumenhaltig, mässiges Sediment, Puls gespannt, viel Kopfschmerzen, zuweilen Erbrechen. Diagnose von fachkundiger Seite „Nierenschrumpfung". Im weiteren Verlauf bildeten sich die retinitischen Erscheinungen langsam zurück, während das Allgemeinbefinden sich nicht wesentlich besserte. Das linke Auge blieb völlig frei. —

Dagegen kommt ein ungleichmässiges Auftreten des Netzhautprocesses auf beiden Augen gar nicht so selten vor, unter unseren Patienten z. B. 10mal (23,2 %).

Art des Auftretens der Nephritis. Nur in 27 Fällen konnte ermittelt werden, welche Symptome zuerst die Aufmerksamkeit der Patienten resp. des Arztes erregten:

In sieben Fällen waren es allein die Sehstörungen (26,0 %), 5mal Sehstörungen und urämische Erscheinungen (Kopfschmerz, Erbrechen u. s. w, und in drei Fällen Herzklopfen), 7mal Oedeme (26 %), je 1mal Eclampsie,

*) Handbuch d. ges. Augenheilkunde v. Graefe und Saemisch, Bd. V. p. 583. 1877.

plötzlich in der Nacht entstehende Sugillatio conjunctivae bulbi, und oft eintretender Drang zum Uriniren. Die meisten Fälle der Nephritis sind chronisch, nur in einem Falle bietet sich der Symptomcomplex einer frischeren parenchymatösen Nephritis mit sparsamem dunklen Urin und reichlichem Sediment. Leyden*) hat bei dieser Form Retinitis albuminurica nicht gesehen. Litten**) war jedoch in der Lage, in drei Fällen von Nephritis im zweiten Stadium neben einer unbedeutenden Hypertrophie des linken Ventrikels das Bild der Bright'schen Retinitis resp. Retinitis hämorrhagica zu beobachten. — Sonst bot sich das Bild der Schrumpfniere und zwar in 26 Fällen mit einem Urin von ziemlich reichlicher, in den übrigen Fällen in ziemlich normaler Menge. Der Urin besass einen stärkeren Eiweissgehalt in 25, einen schwachen in neun Fällen, jedenfalls enthielt er nie soviel Eiweiss wie bei frischer Nephritis. An Sedimenten und morphotischen Bestandtheilen war er arm. Von anderen Symptomen waren Oedeme in 35 Fällen (81,5 %) vorhanden, einmal sogar Chemosis conjunctivae bulbi. Hypertrophie des linken Ventrikels war in 14 Fällen in stärkerem Maasse vorhanden. — Nur 6 Patienten stellten sich mit subjectivem Wohlbefinden vor, die meisten von den Uebrigen hatten mehr oder weniger stark ausgeprägte urämische Erscheinungen, darunter 6mal Asthma. In einigen Fällen fand sich ein bemerkenswerthes Symptom, das Be-

*) „Beiträge und Untersuchungen über Morbus Brightii" Charité-Annalen, Bd. VI., pag. 228.

**) „Zur Diagnostik der Nierenkrankheiten". Charité-Annalen, p. 150 (1877).

achtung verdienen dürfte, nämlich ein ausgesprochener Harngeruch des Athems, der beim Ophthalmoscopiren sofort auffiel.

Bemerkenswerth sind ferner noch drei Fälle, in denen sich Albumen nicht immer vorfand, sondern wo periodisch der Urin völlig frei von Eiweiss war, alle drei Fälle wurden längere Zeit beobachtet, und diese Thatsache sicher zu wiederholten Malen constatirt (d. Krankengeschichten s. im Original). Diese drei Fälle zeigen, dass man bei chronischer Nephritis nicht immer Eiweiss im Urin findet, und dass man jedenfalls den Urin von Kranken, bei denen verdächtige retinitische Veränderungen constatirt sind, sehr oft untersuchen muss. In der Literatur sind viele ähnliche Fälle bekannt. —

Beginn, Verlauf und Ausgang der Retinitis albuminurica. Der Beginn der Sehstörungen konnte nur in 23 Fällen näher festgestellt werden. Sie traten in Form von allmähliger Verschlechterung des Sehens in 18 Fällen (78,3 %), von ausserordentlich schnellem Sinken des Sehvermögens in fünf Fällen (21,7 %) auf. In zwei von den letzteren Fällen sank die Sehkraft in acht Tagen so rapide, dass nach Ablauf dieser Zeit nur noch Finger in wenigen Fuss erkannt wurden. In einem anderen Falle wurde eine gleich schnelle Verschlechterung, der nach acht Wochen Erblindung folgte, beobachtet. Ebenso 1mal nach einer Entbindung totale Amaurose, der nur kurze Zeit Sehstörungen voraufgingen. In einem fünften Falle lenkten vorübergehende Verdunkelungen zuerst die Aufmerksamkeit auf die bestehende Retinitis. In 17 Fällen wurde der weitere Verlauf des Leidens längere Zeit hindurch verfolgt.

In 4 Fällen, in denen die Sehstörungen langsam sich vermehrten, blieben sie schliesslich stationär und zwar bei zwei Patienten trotz Verschlechterung des Grundleidens. In vier Fällen (23,6 %) verschlechterte, in neun Fällen (52,8 %) besserte sich das Sehvermögen, aber die Besserung vollzog sich nur in vier Fällen mit gleichzeitiger Besserung der nephritischen Symptome, in einem Falle trat trotz der Besserung des Sehvermögens bald der Tod ein. In dem grösseren Theil der Fälle recidivirten die Sehstörungen sehr bald. Eine Erblindung trat nur bei zwei Patienten und zwar bei Beiden kurz vor dem Tode ein.

Der Tod erfolgte, soweit man ermitteln konnte, in neun Fällen und zwar kurze Zeit, einige Tage bis zu ½ Jahr, nach der ersten Untersuchung. In drei Fällen trat er ganz plötzlich ein. Die alte Erfahrung, dass bei der vorliegenden Erkrankung die Prognose quoad visum nicht so schlecht ist, als die quoad vitam ist somit auch durch unsere Statistik wieder bestätigt worden.

Casuistischer Beitrag zur Lehre von den Hemianopsien (lateralen wie temporalen).

Von Dr. Schoeler.

2. Januar 1883. Karl St., 69 Jahr alt, Schriftsetzer. Linksseitige Facialisparese — rechtsseitige Hemianopsie — Fehlen jeder Lichtempfindung auf den betroffenen Retinalhälften.

R. A. Myopie $\frac{1}{10}$ (Sn. LXX in 15′)
L. A. Myopie $\frac{1}{10}$ (Sn. C in 15′)
} (+ 7) Sn. $I\frac{I}{II}$

Patient giebt an, früher auf beiden Augen gut gesehen zu haben. In seinem 40. Jahre hat derselbe an einer Bleikolik und Bleilähmungen gelitten. Vor vier Tagen überfiel denselben beim Zeitungslesen plötzlich ein Schwindel, es wurde ihm dunkel vor den Augen und sieht er nach rechts nichts mehr, wodurch seine Fortbewegung besonders auf der Strasse unbeholfen gemacht ist. Die Sensibilität ist im Gesicht eine normale, dabei besteht eine linksseitige Facialisparese, hingegen ist die Sensibilität an den Extremitäten auf der rechten Seite herabgesetzt. Das Gehör hat seit einem Jahre abgenommen, die Herztöne sind rein, der Urin zeigt geringen Eiweissgehalt. Ophthalmoskopischer Befund normal, Pupillenreaktion vorhanden, selbst beim Lichtausfall von der äussersten Peripherie aus. Nur erfolgt dieselbe träger bei dieser Stellung für die mediale rechte als für die mediale linke Retinalhälfte. Das Gleiche konnte bei Prüfung der lateralen Retinalhälften constatirt werden, wo am linken Auge die Reaktion im geringeren Grade erfolgt.

Der Gesichtfelddefekt reicht rechts beiderseits bis fast an die Mittellinie, während die linken Gesichtfeldhälften normale Raum-, Farben- und Lichtempfindung zeigen. Auf der betroffenen rechten Gesichtfeldhälfte fehlt jeder Lichtschein. In diesem Befunde konnte während einer einmonatlichen Beobachtungsdauer keine Veränderung constatirt werden.

3. December 1883. Minna D., 23 Jahr alt, Grosse Frankfurterstrasse 34. Tumor cerebri (?), temporale Hemianopsie, Hemiparesis dextra, vorübergehende Aphasie, Neuritis optica, im Uebergange zur Atrophie.

R. A. Finger in 8′, Sn. $\text{II}\frac{\text{I}}{\text{II}}$ buchstabenweise.

L. A. Finger in 6′, Sn. $\text{VII}\frac{\text{I}}{\text{II}}$ buchstabenweise.

Patientin, bleich und gedunsen, leidet an nach der Stirn ausstrahlenden Schmerzen, hauptsächlich in der linken Stirnhälfte.

Die Urinmenge ist angeblich vermehrt, blass, jedoch sind Eisweiss oder Zucker zur Zeit nicht nachweisbar. Beiderseits besteht leichter Exophthalmos und links deutliche Beweglichkeitsbeschränkung nach aussen, leichte rechtsseitige Hemiparese und zeitweise auftretende Aphasie. Ophthalmoskopisch besteht beiderseits Neuritis optica im Uebergange zur Atrophie. Vom 13. Jahre ab ist sie regelmässig menstruirt gewesen unter starken Blutverlusten. Am 9. October 1882 ist Patientin zum ersten Mal entbunden worden und hat sich fünf Wochen nachher eine allmähliche Verschlechterung des Sehens eingestellt. Besonders auf dem linken Auge ist ein starker Nebel aufgetreten.

Alsdann hat sich das Sehvermögen wieder gehoben, bis zur zweiten Entbindung, welche am 13. October 1883 ohne Kunsthülfe, wie die erste erfolgt war. Seitdem anhaltende Verschlimmerung der Sehkraft und Verfall der Kräfte.

Die Prüfung der Gesichtsfelder ergiebt, wie beifolgende Figur 18 und 19 zeigt, temporale Hemianopsie. Diagnose: Tumor cerebri (?).

11. December 1883. Bei der nächsten Vorstellung klagt Patientin über Abnehmen der Kraft, hat zu Bett gelegen und viel an Uebelkeit und Kopfweh gelitten, damit schliesst die Beobachtung.

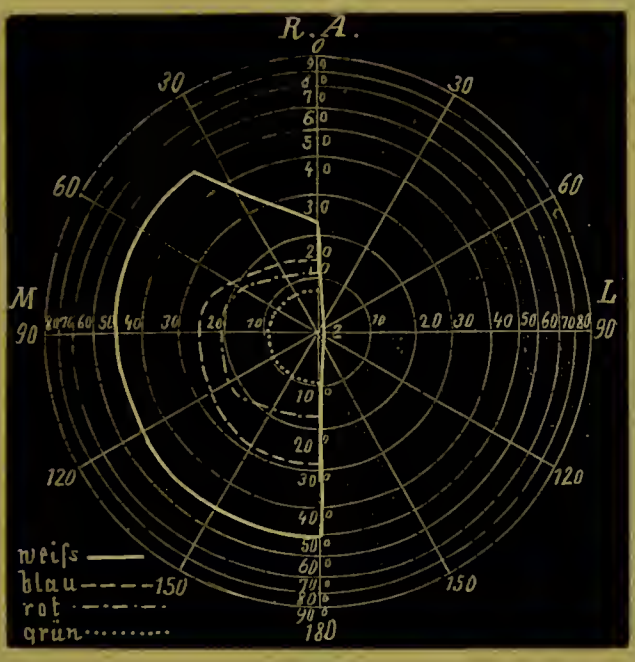
R.A.
30
30
60
60
M
90
L
90
120
120
150
150
180
weiſs
blau
rot
grün

Fig. 18.

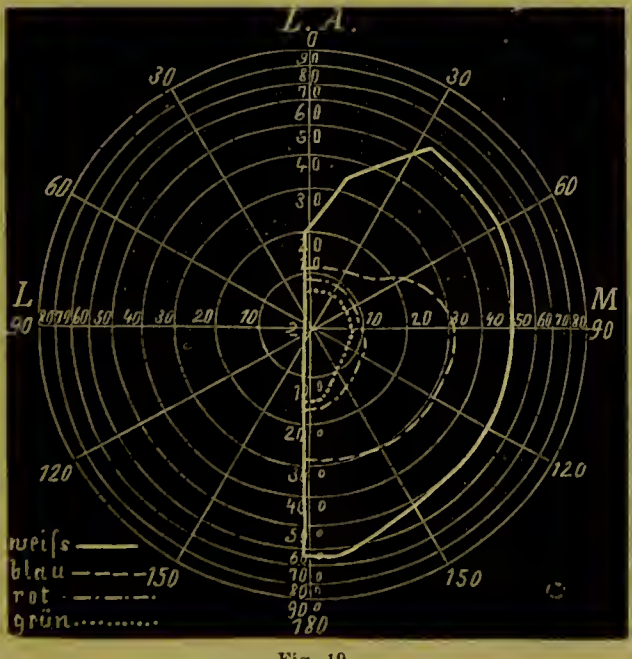
L.A.
30
30
60
60
L
90
M
90
120
120
150
150
180
weiſs
blau
rot
grün

Fig. 19.

3. August Th., 41 Jahr alt, Köthnerstrasse 34, Droschkenkutscher. Incomplete linksseitige Hemianopsie für Farbenempfindung mit Incongruenz der Gesichtsfelder.

Beiderseits wird Sn. XX in 15′ erkannt und ophthalmoskopisch sind keinerlei pathologische Veränderungen im Augenhintergrunde erkennbar.

Patient giebt an, in jedem Jahre wochenlang an Rheumatismus erkrankt gelegen zu haben. Ferner sagt derselbe aus, dass seit 7—8 Jahren, in jedem Herbst, zur Zeit, in welcher er sich früher habe schröpfen lassen, Kopfschmerzen, Flimmern vor den Augen und Schwindel aufgetreten seien. Vor vier Monaten zum ersten Mal und von da ab in unregelmässigen Pausen, bisweilen nach 14 Tagen, bisweilen nach einigen Stunden wiederkehrend, empfindet Patient ein Gefühl, welches sich „vom Magen bis zum Kopf hebt". Dazu tritt ein Frostgefühl und Zittern für ganz kurze Zeit (von ca. zwei Minuten), auf welche ein grosses Schwächegefühl nachfolgt. Gesichtserscheinungen fehlen, desgleichen abnorme Gehör- und Geschmackswahrnehmungen. Hingegen empfindet derselbe „sowie sich das hoch hebt", einen Wohlgeruch in der Nase, welcher so lange anhält, als der Frost dauert. Seit acht Wochen, im Zusammenhange mit obigen Empfindungen, ist Patient schwermüthig geworden und meldet sich in der Poliklinik, unter den Klagen von Schwindel, Flimmern vor den Augen und von Halbsehen.

Patient ist von robustem Bau und gesundem Aussehen, es lässt sich bei demselben keine Herabsetzung der Kraft, keine Unsicherheit in den Bewegungen, wie

keine Störung der Hautsensibilität nachweisen. Lageveränderungen in den Fingergelenken werden vollständig richtig links erkannt. Eine Behinderung des linken Beines beim Gehen ist traumatischen Ursprungs; keine Bewustseinspausen, Kniephänomen gleich stark und normal, desgleichen Pupillenreaktion normal. Urin frei von Saccharum und Albumen. Schlaf seit 1/4 Jahr abnorm gut und tritt auch bei Tage leicht ein. Patient hat früher einmal an Gonorrhoe und vor 20 Jahren, angeblich durch einen Schlafkameraden inficirt, an einem (luetischen?) Ausschlag am After gelitten. Seit Jahren verheirathet, hat derselbe eine gesunde Tochter. Im Tabak- und Schnapsgenuss ist derselbe mässig.

Die Gesichtfeldprüfung ergiebt eine linksseitige Hemianopsie für Farbenempfindung (cf. Gesichtfeldschema Fig. 20 und 21) mit einem incongruenten, absoluten Defekt am rechten Auge im oberen Netzhautquadranten, in welchem jede Raumempfindung fehlt, während sonst dieselbe beim Fehlen jeder Farbenempfindung in den linken Gesichtfeldhälften erhalten geblieben ist. Nach ca. drei Monaten wiederholt vorgenommene Gesichtfeldprüfungen erweisen, dass dieser incongruente Defekt im unteren äusseren Gesichtfeldsquadranten jetzt völlig geschwunden ist. In Folge der halbjährigen Behandlung des Patienten besserte sich zwar dessen subjektives Befinden, nichts hingegen im objektiven Befunde bei demselben.

4) 3. December 1883. Karl Sch., 16 Jahr alt, Luisenufer 1b, aus Wolnitz bei Guben, Schneiderlehrling. Temporale Hemianopsie.

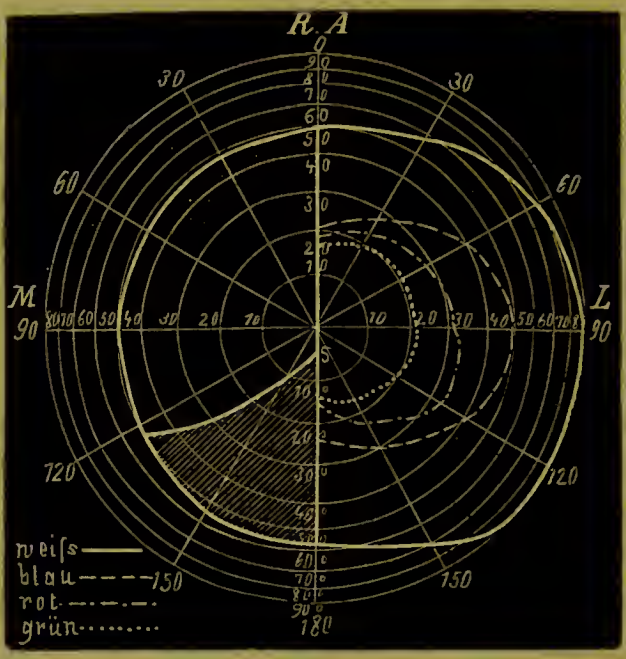
R. A
30
30
60
60
M
90
L
90
120
120
150
150
180
weiſs
blau
rot
grün

Fig. 20.

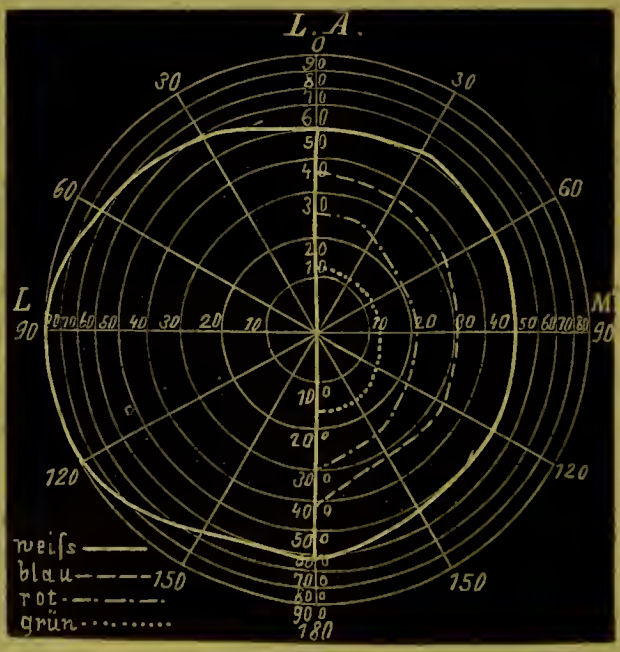
L. A.
30
30
60
60
L
90
120
120
150
150
180
weiſs
blau
rot
grün

Fig. 21.

R. A. Sn. XV in 15′ Sn. V in pp. 3½″

L. A. Sn. XL in 15′ Sn. III (+ 10) in 6″

Pupillarreaktion prompt, die rechte Pupille leicht erweitert. Ophthalmoskopisch beiderseits deutliche atrophische Abblassung der Papillen, rechts etwas stärker als links. Erhebliche physiologische Excavation, atrophische Decoloration der Papillen temporälwärts stärker, als medial ausgeprägt. Die Gesichtsfeldprüfung ergiebt beiderseits temporale Hemianopsie mit Fehlen von Farben, Raum- und Lichtempfindung in den betroffenen Netzhauthälften (cf. Gesichtfeldschema Fig. 22 und 23).

Am 4. April 1881 fiel beim Fällen eines Baumes der letztere Patienten auf den Kopf und Körper, so dass derselbe besinnungslos unter demselben liegen blieb. Der Baumstamm lag quer über der linken Hälfte des Gesichts, so dass die rechte Hälfte des letzteren an den Boden gedrückt wurde, und über der rechten Brusthälfte. In Folge dessen schwoll die linke Kopfhälfte stark an und wurde blutunterlaufen. Es erfolgte eine starke Blutung aus Mund, Nase und Ohren und diagnosticirte der herbeigerufene Arzt eine Schädelbasisfraktur. Drei Tage lang blieb Patient bewusstlos und lag zwei Monate krank darnieder. Seit dieser Zeit beobachtet derselbe nun, dass seine Sehschärfe nachgelassen habe, besonders auf dem linken Auge. Beim Sehen mit einem Auge fällt demselben auf, dass er Alles, was „nach aussen vor seinen Augen“ liege, nicht sehen könne. Wie wohl derselbe in seinem Berufe wieder thätig ist, führt ihn diese Sehstörung in die Poliklinik.

5) 23. November. Henriette Fl., 67 Jahr alt, Potsdam.

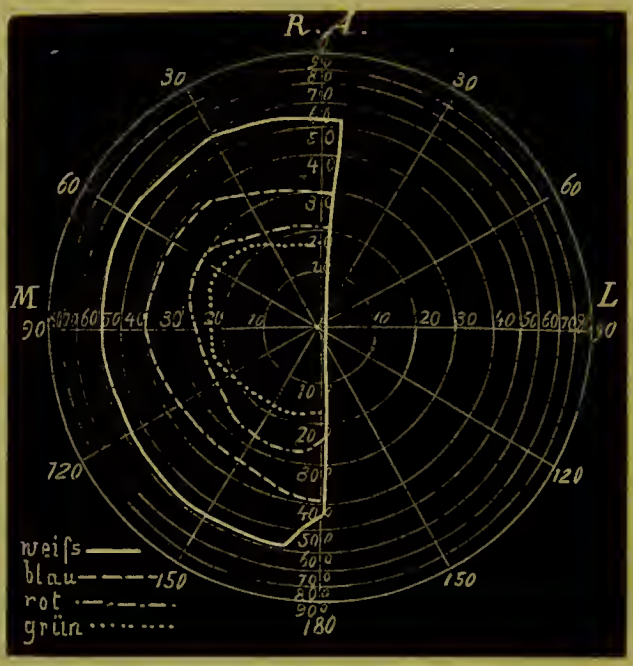
R. A.
30
30
60
60
M
90
L
90
120
120
150
150
180
weiſs
blau
rot
grün

Fig. 22.

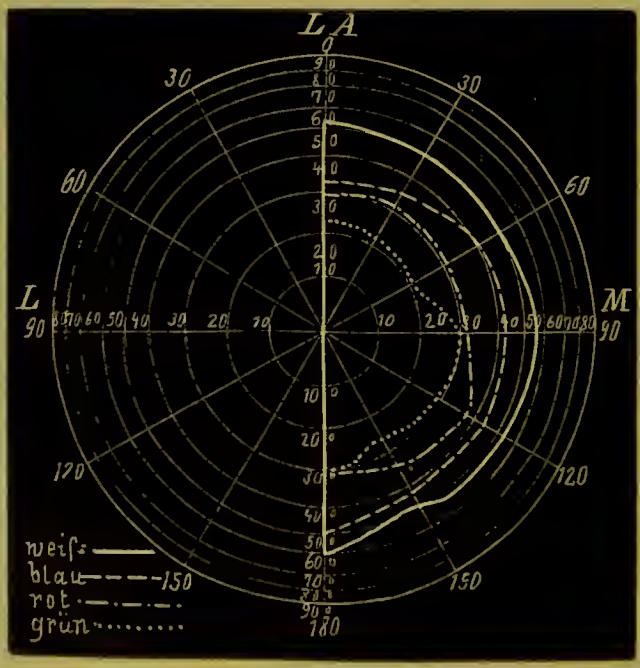
L A
30
30
60
60
L
90
M
90
120
120
150
150
180
weiſs
blau
rot
grün

Fig. 23.

R. A.
L. A. } Sn. XX in 15′ Sn. I$\frac{1}{II}$ (+ 10) in 12″

Hemianopsia sinistra incompleta, Farbenhemianopsie. Auf dem linken Auge ist die Pupille etwas weiter als rechts. Pupillarreaktion prompt. Ophthalmoskopisch normaler Befund. Kniephänomen normal. Patientin, welche sonst gesund gewesen sein will, hat in den letzten Jahren sehr häufig an Nasenbluten gelitten, welches seit einem halben Jahre jedoch aufgehört hat. Cessatio mensium ist im 43. Jahre erfolgt. Im Sommer 1883 waren starke schwarze Schatten und „ein Wogen“ auf der linken Gesichtfeldhälfte aufgetreten, welche jedoch nach einigen Stunden wieder verschwunden waren. Erst seit drei bis vier Wochen hat sich andauernd ein „grauer Schein“ auf der linken Gesichtfeldhälfte entwickelt, welcher bei dunklem Wetter stärker hervortritt.

Früher hat Patientin viel an Kopfschmerzen gelitten, jetzt nur noch zuweilen „Schmerzen im Kopf.“ Schwindelanfälle sind nicht vorhanden gewesen. Die Gesichtfeldprüfung ergiebt (cf. Zeichnung Fig. 24 und 25): dass die Licht- und Raumempfindung beiderseits nicht alterirt ist. Hingegen fehlt in den linken Gesichtfeldhälften jede Farbenempfindung. Die Trennungslinie für beide Gesichtfelder geht hart am Fixationspunkt vorbei. Eine weitere Beobachtung des Falles hat nicht stattfinden können.

6) 18. Juni 1882. Fritz P., 68 Jahr alt, Driesen bei Landsberg. Doppelseitige Hemianopsie.

R. A. Finger in 10′
L. A. Finger in 12′ } Keine Buchstaben erkannt.

Opthalmoskopisch kein abnormer Befund. Rechts Macula

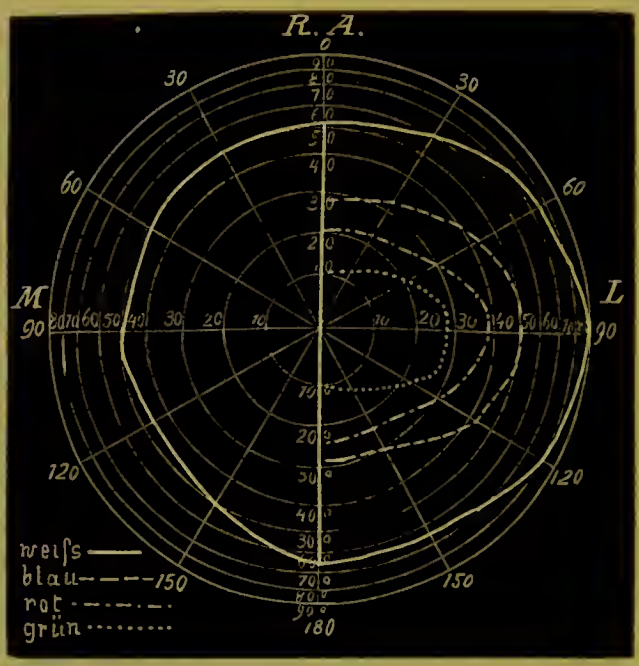
R. A.
M
L
90
120
150
180
30
60
weiſs
blau
rot
grün

Fig. 24.

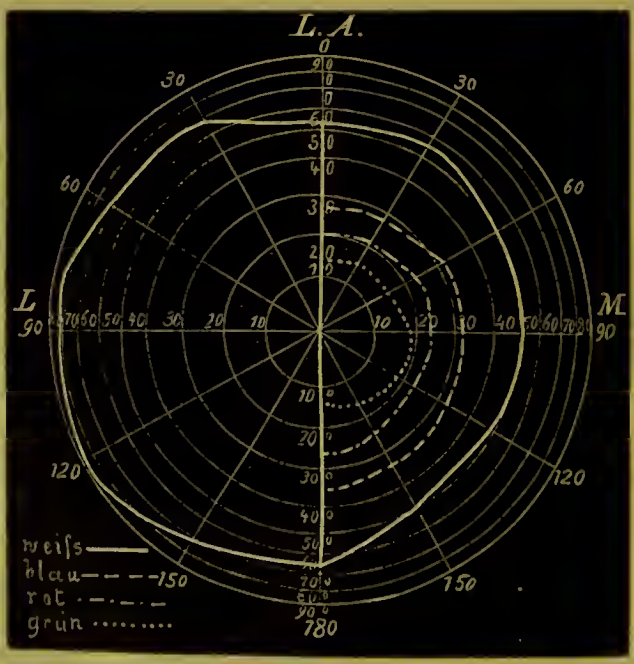
L. A.
L
M
90
120
150
180
30
60
weiſs
blau
rot
grün

Fig. 25.

corneae centr. Vor 7 Tagen ist Patient am Morgen unter heftigen Kopfschmerzen und „so starkem Blutandrange zum Kopf, dass das Gesicht dunkelroth geworden war", auf beiden Augen völlig erblindet und hatte dieser Zustand ca. 24 Stunden lang gewährt. Erst allmählig war darauf in den folgenden Tagen das Sehen zu seiner jetzigen Höhe zurückgekehrt.

Patient, schlecht genährt und von zusammengesunkener Haltung, leidet beim Sprechen an Athembeschwerden. Die Untersuchung des Herzens ergiebt eine Stenose der Aortenklappen, der Radialpuls unregelmässig und verlangsamt. Emphysema pulmonum.

Die Gesichtfeldprüfung erweist (cf. Zeichnung Fig. 26 und 27):

1) Den Verlust jeder Farbenempfindung auf beiden Augen. Gleichzeitig kann durch Aussage des Patienten, wie seiner Angehörigen mit Sicherheit der Beweis erbracht werden, dass Patient bisher ein ungestörtes Farbenempfindungsvermögen besessen hat.

2) Den Verlust der Raumempfindung auf den rechten Gesichtfeldhälften und in dem oberen linken Gesichtfeldquadranten zwei congruente Defekte von der in den Zeichnungen angegebener Form und Ausdehnung.

3) Ist in den sub 2 angegebenen Theilen noch Lichtempfindung objektiv nachweisbar vorhanden. Patient empfindet subjectives Flimmern in denselben, welches derselbe mit einem „Rauschen vergleicht, wie wenn der Wind in den Blättern spielt."

In die Klinik aufgenommen, wurde derselbe unter Berücksichtigung seines geschwächten Allgemeinbefindens einer leicht ableitenden Behandlung unterworfen.

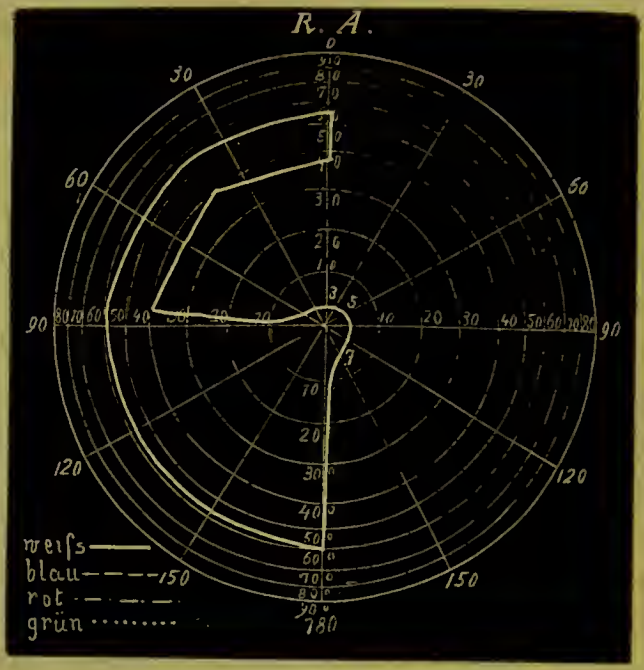
R. A.
30
30
60
60
90
90
120
120
150
150
180
weiſs
blau
rot
grün

Fig. 26.

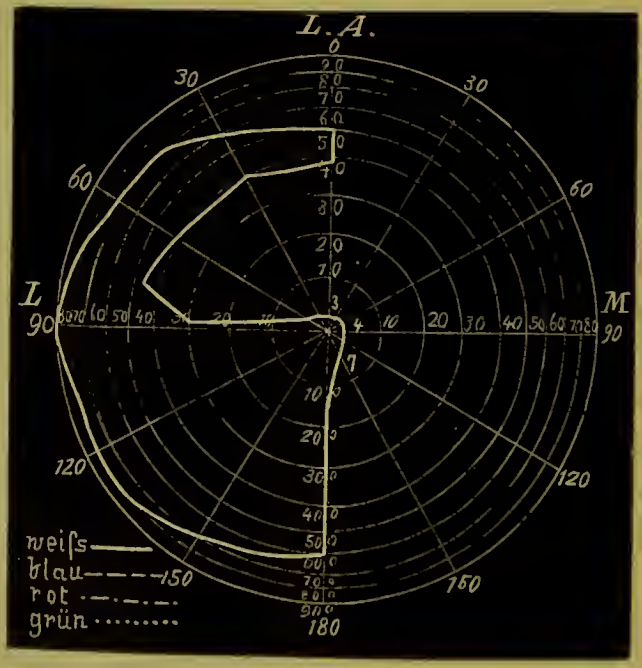
L. A.
30
30
60
60
L
M
90
90
120
120
150
150
180
weiſs
blau
rot
grün

Fig. 27.

In Folge derselben bessert sich das Sehen allmählig und konnte derselbe zum Schluss der Kur am 24. Juli 1882 auf dem rechten durch die Hornhauttrübungen von jeher amblyopischen Auge Sn. CC in 14′ (+ 7) Sn. $I\frac{I}{II}$ buchstabenweise erkennen, während links die Sehschärfe auf $\frac{1}{2}$ (Sn. XXX in 15′) gestiegen war.

Anfänglich besserte sich stetig das Allgemeinbefinden des Patienten und besonders die Athemnoth, wie der Druck im Kopf wurden bedeutend geringer. Auch in den für Farben- und Raumempfindung unempfindlichen Netzhauthälften wurde die Lichtempfindung lebhafter. Hingegen blieb Patient für die Gesammtnetzhaut absolut farbenblind.

Am Farbenkreisel geprüft ergeben:

200° weiss + 160° schwarz = hellgrau, nach Daae's Farbentafel (Fig. 7).

20° „ + 340° „ = blau (E. 1).

352° „ + 38° „ = gelb.

60° „ + 300° „ = roth (G. 5.)

Ferner wurden nach Daae als gleich folgende Farben bezeichnet. 6 C = 10 C = 7 F; 6 D = 5 B = 4 F; 8 D = 10 C; 4 E = 4 B = 9 B = 9 C = 10 C; 7 G = 10 G = 8 B = 7 C. Für 2 C wurde keine andere gleiche Farbe aufgefunden. In den Pflüger'schen Tafeln werden die Buchstaben nur nach der Helligkeit erkannt.

Am 12. Juni 1882 klagte Patient zum ersten Mal seit seinem Aufenthalte in der Klinik über vorübergehende Kopfschmerzen in der Stirn und auf dem Scheitel und über einen leichten Anfall von Schwindel. Dann wandelte

ihn eine leichte Ohnmacht an, und traten unter Sausen im Kopfe und heftigen Kopfschmerzen Verdunklungen im Auge ein, welche ca. 1½ Stunden anhielten.

17. Juli. Treten zeitweise leichte Kozfschmerzen auf und macht sich Gedächtnissschwäche geltend. Kniephänomen gut ausgeprägt, Pupillarreaktion prompt.

Am 25. und 26. Juli dann ähnliche Anfälle, bei welchen heftige Schmerzen, von den Backzähnen gleichsam ausstrahlend, auf das Auge und den Kopf übergingen. Daran schlossen sich Kopfsausen, Schwindel und Brustbeklemmungen an, aber ebenso, wie bei den früheren Anfällen, waren auch dieses Mal keine Schwankungen in dem Gesichtfeldbefunde nach denselben zu constatiren. Da weitere Veränderungen im Stande der Sehschärfe nicht zu erwarten waren und für das Allgemeinbefinden häusliche Pflege mehr am Platz erschien, kam Patient wenige Tage nach diesem Anfalle zur Entlassung.

Brieflicher Mittheilung seiner Angehörigen verdanken wir die Kenntniss, dass derselbe am 4. Januar 1883 seinem Herzleiden erlegen ist, ohne dass jedoch bis zu seinem Ende eine fernere Aenderung in seinem Sehen sich bemerkbar gemacht hatte.

7) Oberst-Lieutenant R., aus Lübbenau, 60 Jahr alt, eine überaus kräftige Erscheinung, stellte sich am 7. Januar 1883 in meiner Poliklinik wegen einer vor zwei Tagen acquirirten linksseitigen Hemianopsie ein.

Während des Wartens im Vorzimmer trat eine linksseitige Hemiplegie ein, welche denselben sich in der Klinik aufzunehmen veranlasste. Hier konnte nun constatirt werden, dass die anfängliche typische He

mianopsie, bei welcher in den betreffenden Netzhauthälften die Farben- und Raumempfindung verloren gegangen, die Lichtempfindung hingegen erhalten geblieben war, mit dem völligen Rückgange der Hemiplegie einen partiellen Rückgang zeigte. Statt der ganzen Gesichtfeldshälften war schliesslich am 16. Januar d. J., also nach 9, resp. 11 Tagen nur noch der linke obere Quadrant im Gesichtfelde farben- und raumblind (cf. Zeichnung Fig. 28 und 29). Der gleiche Befund konnte noch nach einer Woche als unverändert geblieben constatirt werden.

Zum Schluss sollen kurz noch ferner sechs Fälle von Hemianopsie aufgeführt werden, welche in Folge ihres Verlaufes weniger Interesse beanspruchen, jedoch vom Gesichtpunkte ihrer Entstehung bei vorstehender Casuistik mit verwerthet werden sollen.

8) 17. Juli. Therese Weller, 62 Jahr alt, aus Spandau. Homonyme linksseitige Hemianopsie. Beim Sichbücken trat im März d. Js. ein Anfall von Bewusstlosigkeit und plötzlicher Verdunklung vor den Augen ohne sonstige Symptome einer Apoplexie auf. Nach einigen Wochen besserte sich das Sehen und die Hemianopsie trat mehr zu Tage. Gleichzeitig machten sich angeblich schon seit längerer Zeit bei der Patientin zeitweise Gedächtnissschwäche und Veränderung des Charakters geltend und sind desgleichen Krampfanfälle aufgetreten.

Ophthalmoskopisch: Normaler Befund im Augenhintergrund, Sehschärfe $\frac{15}{200}$ bei Cataracta incipiens, Pupillarreaktion prompt. Die Gesichtfeldprüfung ergiebt linksseitige homonyme Hemianopsie.

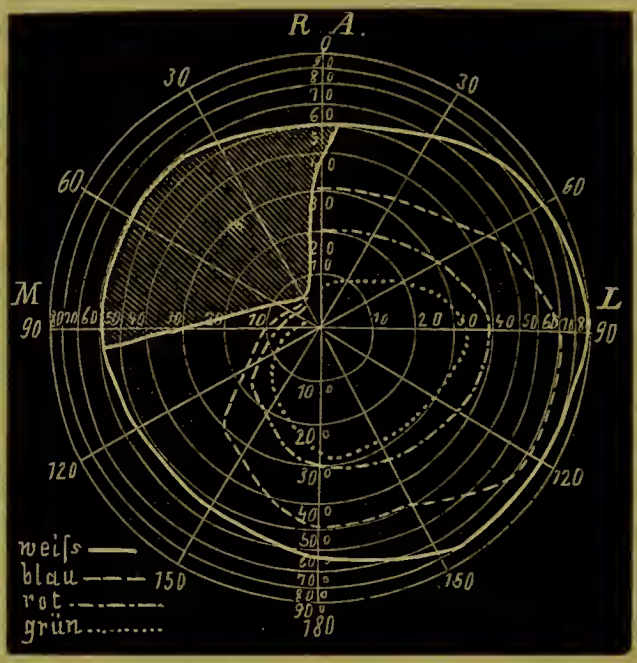
R A.
30
30
60
60
M
90
L
90
120
120
150
150
180
weiſs
blau
rot
grün

Fig. 28.

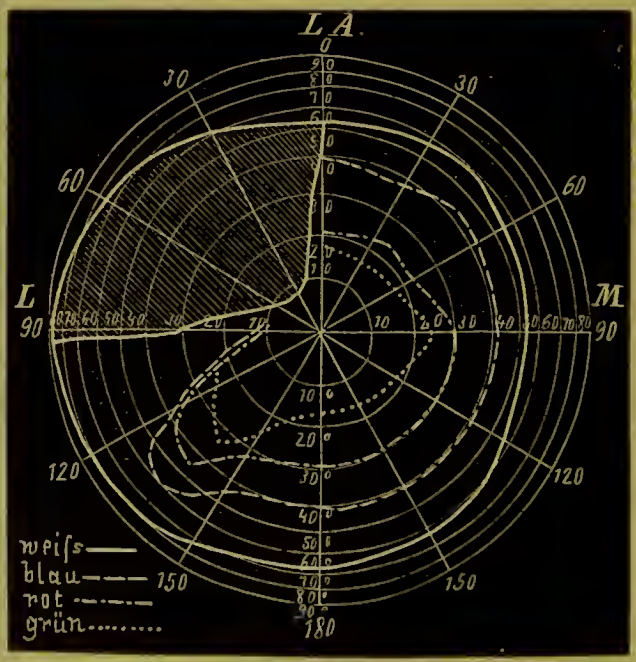
L A.
30
30
60
60
L
90
M
90
120
120
150
150
180
weiſs
blau
rot
grün

Fig. 29.

9) 15. Juli 1883. Gustav Sch., am Mühlengraben 3, 56 Jahr alt. Beiderseits volle Sehschärfe. Ophthalmoskopisch normaler Befund, Pupillarreaktion prompt. Beiderseits: Rechtsseitige homonyme Hemianopsie. In den freien Gesichtfeldhälften bestehen starke Störungen der Farbenempfindung, genauere Angaben fehlen.

Vor acht Tagen bemerkte Patient am Morgen beim Aufstehen diese Sehstörung, nachdem derselbe, in der Nacht plötzlich erwacht, zuvor eine Schwäche und Vertaubung im rechten Arm und Bein verspürt hatte. Nach den Anfällen, wie auch stundenlang später, war Patient von heftigen subjektiven Lichterscheinungen gequält. Die Parese ist jetzt schon fast völlig zurückgegangen.

10) 14. September 1883. Marie M., 48 Jahr alt aus Friedrichsberg. Beiderseits werden Sn. XXX in 14′ erkannt. Pupillenreaktion normal, ophthalmoskopisch kein pathologischer Befund. Die Gesichtfeldprüfung ergiebt eine homonyme rechtsseitige Hemianopsie, welche vor drei Tagen plötzlich entstanden war. Bei Erhaltensein des Bewusstseins wurde es anfangs Nacht, nach einigen Stunden besserte sich alsdann das Sehen bis zu seiner jetzigen Beschaffenheit. Vor einem Jahr hatte Patientin bereits eine linksseitige Parese zu überstehen gehabt. Es ist Arteriosclerose vorhanden und leidet Patientin bis jetzt noch an Angina pectoris und heftigen Kopfschmerzen.

11) 24. August 1882. Bernhard St., 70 Jahr alt, Spandauerstrasse 4. Beiderseits volle Sehschärfe. Homonyme linksseitige Hemianopsie.

Am 4. August ds. Jahres verspürte Patient Vor-

mittags auf einem Spaziergange plötzliches Einschlafen der linken Hand und besteht auch jetzt noch ein Kriebeln im Daumen und ersten und zweiten Finger. Alsdann erfolgte ebenso plötzlich ein Einschlafen des linken Beines fünf Minuten später und eine leichte motorische Schwäche in demselben, welche 4—5 Tage anhielt, sodass Patient dasselbe nachschleppte, während am linken Arm zu keiner Zeit eine solche sich bemerkbar machte. Etwas Kriebeln im linken Beine soll auch jetzt noch vorhanden sein, wobei indessen objectiv keine Sensibilitätsstörung nachweisbar ist. Nach Aussagen seiner Frau hat das Gedächtniss desselben seitdem etwas abgenommen.

Schlaf, Appetit gut, Kniephänomen erhalten, Pupillarreaktion prompt, Urin frei von Saccharum und Albumen. Am 8. August trat „der Nebel" vor den Augen ein, welcher auch jetzt noch fortbesteht. Patient will früher nie krank gewesen sein, insbesondere nie an Lues gelitten haben.

12) 21. Februar 1883. Frl. Sophie Fr., 62 Jahr alt. Berlin.

R. A. Mit (+ 30) Sn. XL in 15′
L. A. Mit (+ 20) Sn. XXX in 15′

Linksseitige homonyme Hemianopsie. Patientin, welche wegen eines Glaucoma inflammat. chron. operirt werden musste, war schon seit dem Jahre 1870 eine Verschlechterung ihres Sehens mit Einschränkung der Gesichtfelder aufgefallen. Ophthalmoskopisch nichts Abnormes mit Ausnahme einer auffälligen Weite der Arterien und Venen nachweisbar. Die Gesichtfelddefekte


R. A.
30
30
60
60
M
90
L
90
120
120
150
150
180
weiſs
blau
rot
grün

Fig. 30.

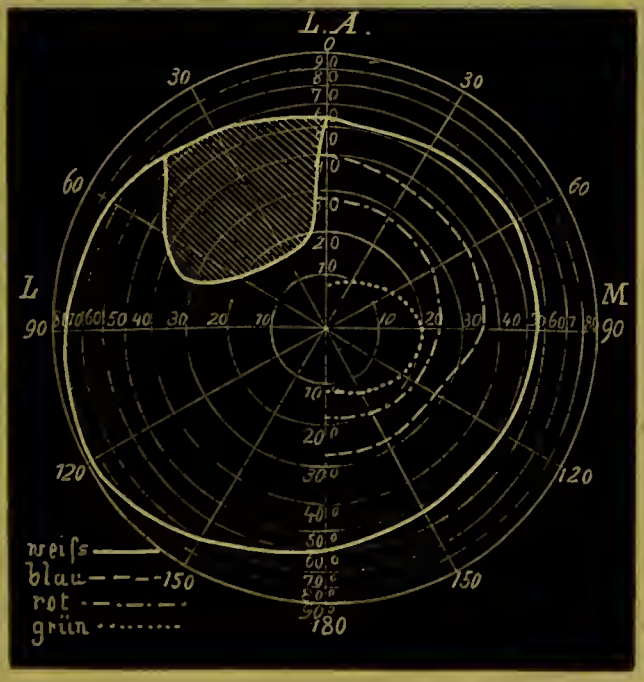
L. A.
30
30
60
60
L
90
M
90
120
120
150
150
180
weiſs
blau
rot
grün

Fig. 31.

sind nicht congruent (cf. Gesichtfeldschema Fig. 30 und 31), sondern ist der mediale Defekt rechts bedeutend umfangreicher als der laterale des linken Auges. Beide schneiden scharf mit der Mittellinie ab und fehlt in denselben jede Farben- und Raumempfindung. Patientin ist sehr hinfällig, leidet seit Jahren an schweren rheumatischen Gelenkaffektionen und in letzter Zeit noch häufiger als zuvor an Schwindelanfällen.

13) 9. März 1883. Ferdinand Pr., 47 Jahr alt, Schiffer aus Ziegenort bei Stettin. Partielle linksseitige homonyme Hemianopsie. Sehschärfe beiderseits voll, Pupillarreaktion gut. Ophthalmoskopisch kein pathologischer Befund. Kniephänomen nicht hervorzubringen. Patient will stets gesund gewesen sein und sind auch Erblichkeitsmomente nicht festzustellen. Im August des vorigen Jahres in Folge eines grossen Schrecks (Ertrinkungsgefahr) starb demselben innerhalb 14 Tagen die ganze untere Körperhälfte bis zu den Armen ab. Gleichzeitig entwickelte sich eine so hochgradige motorische Schwäche, sodass derselbe kaum gehen, noch stehen konnte. Die Blase und der Mastdarm sollen dabei normal funktionirt haben. Das Vorangegangensein von specifischer Infektion wird in Abrede gestellt. Unter der eingeleiteten ärztlichen Behandlung hatte derselbe sich im Laufe eines Monats wieder völlig erholt.

So verblieb der Zustand, bis vor vier Wochen in Folge einer starken Abkühlung auf dem Kahne sich ein „dichter Nebel" über das Auge lagerte, welcher auch jetzt noch besteht.

Die Gesichtfeldprüfung ergiebt eine partielle homo-

nyme Hemianopsie für Farben- und Raumempfindung im unteren innern Netzhautquadranten auf dem linken und auf dem rechten Auge im unteren äussern Netzhautquadranten, welche beide 5° über den horizontalen Meridian hinüber greifen.

14) Henriette L., 70 Jahr alt, Freienwalde a. d. O.

R. A. (+ 36) Sn. XXX in 15′
L. A. (+ 16) Sn. L in 15′ } (+ 8) Sn. $I\frac{I}{II}$

Vor 1½ Jahren erkrankte Patientin unter heftigem Kopfweh, Erbrechen, Schwindel und bekam dann einen Schlaganfall mit Bewusstlosigkeit, welcher die ganze linke Seite betraf („wie taub und gelähmt"), jedoch soll eine eigentliche motorische Lähmung der linken Seite nicht bestanden haben. Einige Tage lang will Patientin dann täglich noch Anfälle von Vertaubung der linken Seite gehabt haben. Während dieser Erkrankung trat eine Sehstörung auf, welche seitdem unverändert fortbesteht. Seit der Zeit treten auch jetzt noch zeitweise Schwindel und Kopfweh ein und schläft die linke Hand auch jetzt noch öfters ein. Pupillarreaktion prompt. Urin frei von Eiweiss und Zucker. Die Gesichtfeldprüfung ergiebt eine typische linksseitige homonyme Hemianopsie für Farben- und Raumempfindung. Die Trennungslinien gehen hart am Fixationspunkt vorbei. Eine weitere Beobachtung des Falles fehlt.

Unter den 14 mitgetheilten Fällen von Hemianopsie gehören 12 der homonymen lateralen und 2 der temporalen Hemianopsie an.

Der erste dieser beiden Fälle (cf. Fall 2) Minna D.

charakterisirt sich durch den ophthalmoskopischen Befund (Neuritis beiderseits im Uebergang zur Atrophie) wie durch die begleitenden Nebenerscheinungen: Hemiparesis dextra, vorübergehende Aphasie, Uebelkeit, Kopfweh etc. mit Wahrscheinlichkeit als Tumor cerebri. Letztere Symptome sind wohl als entscheidend dafür zu betrachten, dass wir es hier nicht mit einer Neuritis albuminurica während der Gravidität oder im Wochenbett entstanden zu thun haben. Wiewohl auch der bei der Neuritis vorliegende Grad der Stauung und Schwellung, wie das Fehlen aller sonstigen pathologischen Veränderungen in der Netzhaut gegen Retinitis albuminurica spricht, so ist bei der rückläufigen Phase des ophthalmoskopisch wahrnehmbaren Processes im Auge doch dem andererseits kein entscheidendes Gewicht beizulegen, es sei denn, dass der noch bestehende Grad der Papillenschwellung bei schon gleichzeitig sichtbarer partieller Nervenatrophie im Sinne einer durch Heerderkrankung im Gehirn erzeugten Stauungsneuritis verwerthet würde. Beiderseits gehen in den Gesichtfeldern die Trennungslinien streng senkrecht c. 2° am Fixationspunkt vorüber, und ragen die Defekte nur 25° nach oben vom Fixationspunkte beiderseits in Gestalt eines Dreiecks in die gesunden medialen Gesichtfeldhälften hinüber (cf. Zeichnung Fig. 18 und 19). In den ausgefallenen Theilen decken sich die Defekte für Farben-, Raum und Lichtempfindung. Das Fehlen aller drei Empfindungsqualitäten in den betroffenen Parthien sichert hier bei der jetzt wieder allgemein gültigen Auffassung der partiellen Sehnervenkreuzung hinsichtlich der Localisation des Grundleidens die Annahme einer Heerd-

erkrankung, muthmasslich eines Tumors im vorderen oder hinteren Winkel des Chiasmas.

Noch strenger symmetrisch, wie im vorhergehenden, verläuft im Falle 4) die Vereiniguugslinie beider Gesichtfeldhälften durch den Fixationspunkt und scheidet scharflinig die percipirenden äusseren von den betroffenen inneren Netzhauthälften. Die schwere Verletzung, welche hier eine Basisfraktur zu Wege gebracht hatte, hat ihre Einwirkung auf das Chiasma, wie man annehmen muss, genau in der Mittellinie geäussert, so dass sich beim Thierexperiment mit einem scharfschneidenden Instrumente bei partieller Durchschneidung des Chiasmas von seinem vorderen oder hinteren Winkel aus kein symmetrischer erfolgender Ausfall, als hier vorhanden, herstellen liesse.

Einem Wechsel der Gesichtfelderscheinungen ist, wie ja in der Natur der Erkrankung begründet, Patient nicht unterworfen gewesen und ist nach ca. dreijährigem Bestande dieser Befund als sicher stationär zu betrachten. Hinsichtlich der Aetiologie in Rede stehender Erkrankung muss daran erinnert werden, dass während Tumoren am Chiasma die überwiegend häufigste Ursache zu derselben bilden, mir nicht eine unmittelbar durch Schädelfraktur entstandene temporale Hemianopsie in Folge von Chiasmaverletzung aus der Literatur bekannt ist und dieselben wohl als äusserst selten zu bezeichnen sein dürften.

Unter den homonymen Hemianopsien ist Fall 7) insofern bemerkenswerth, als derselbe unter unserer Behandlung, nachdem am 7. zur Hemianopsie eine He-

miplegia sinistra im Wartezimmer hinzugetreten war, schon nach wenigen Tagen einen erheblichen Rückgang zeigte, welcher nach 11 Tagen seit der Erkrankung die in Fig. 28 und 29 dargestellte Form angenommen hatte. Farben- und Raumsinn fehlten demnach nur im linken oberen Gesichtfeldquadranten, während im unteren linken Quadranten die Netzhaut funktionirte, der Defekt unvollständig restituirt war. — Nach Wilbrand*) würde beim Fehlen aller sonstigen Gehirnsymptome (vor dem Eintritt des zweiten apoplektischen Insultes) und beim Erhaltensein des Lichtsinnes der Sitz des Herdes jenseits des Tractus wohl in die Gehirnrinde, in den Hinterhauptslappen zu verlegen sein, wogegen die prompt erhaltene Pupillarreaktion auch nicht sprach.

Einer gleichen Beurtheilung muss wohl gleichfalls Fall 5) unterzogen werden. Wie aus den Aussagen der Kranken erhellt, ist auf den betroffenen rechten Netzhauthälften nie oder nur ganz vorübergehend die Lichtempfindung erloschen. Jetzt nach über halbjährigem Bestande ist nur noch ein Verlust der Farbenempfindung auf den linken Gesichtfeldhälften zu constatiren, während auch der Raumsinn sich restituirt hat. Nach gleichen Principien geschlussfolgert, liegt demnach auch hier eine Affektion der Hirnrinde am Hinterhauptslappen vor und unterscheidet sich dieser Fall von den vorhergehenden nur dadurch, dass hier die Restitution eine gleichmässig in der ganzen betroffenen Gesichtfeldhälfte eingetretene darstellt, während im früheren Fall die Restitution eine partielle aber complete war. Auch hier fehlen sonstige

*) Ophthalmiatrische Beiträge zur Diagnostik der Gehirn-Krankheiten. Wiesbaden 1884.

Gehirnsymptome und ist die Pupillarreaktion eine gleichmässig prompte.

Eine abweichende Form von dem gewöhnlichen Bilde der homonymen lateralen Hemianopsie stellt ferner Fall 12) dar. Frl. Fr. hatte wahrscheinlich im Jahre 1870 ihren Aussagen zu Folge sich ihre Hemianopsie zugezogen, aber bisher keine ärztliche Hülfe nachgesucht, bis ein acut entzündlicher Glaucomanfall auf beiden Augen dieselbe dazu nöthigte.

Erst eine eingehende perimetrische Gesichtfeldprüfung am 1. März d. J. liess für die eigentlich nie verstummten Klagen der Patientin hinsichtlich der Einengung des Gesichtsfeldes nach links die Ursache auffinden. Beiderseits bestand ein incongruenter hemianopischer Gesichtfelddefekt in den linken Gesichtfeldhälften für Raum- und Farbenempfindung. Während in den betroffenen linken Gesichtfeldhälften jede Farbenempfindung fehlt, ist die Raumempfindung auf dem rechten Auge nur in der unteren Hälfte des unteren Quadranten derselben restituirt, hingegen auf dem linken Auge nur noch ein Theil des oberen Quadranten für die Raumempfindung defekt. Das Fehlen jeder Farbenempfindung, auch in den Theilen, wo die Raumempfindung erhalten geblieben ist, schliesst die Möglichkeit der Annahme aus, der zu Folge zum mindesten auf dem rechten Auge der glaucomatiöse Process in Mitbeziehung zu diesem Defekt gebracht werden könnte.

Demnach werden wir auch hier wohl nicht fehl gehen, wenn wir diesen Process im vorliegenden Falle als incomplet restituirte Hemianopsie bezeichnen. Nur unterscheidet derselbe sich dadurch von den zwei vor-

hergehenden, dass hier bei mangelnder Restitution der Farbenempfindung in den betroffenen Hälften eine partielle Restitution des Raumsinns bei erhaltenem oder restituirtem Lichtsinn eingetreten ist.

Gehen wir jetzt zur Besprechung des Falles 1) über, so repräsentirt derselbe eine absolute linksseitige homonyme Hemianopsie. In den betreffenden rechten Netzhauthälften ist nicht nur jede Farben- und Raumsondern auch jede Lichtempfindung völlig erloschen, wodurch derselbe sich von den früheren mitgetheilten homonymen Hemianopsien scharf unterscheidet.

Gleichzeitig bestehen eine linksseitige Facialisparese und Störungen in der Empfindungssphäre. Während die Sensibilität im Gesichte eine normale ist, ist dieselbe an den Extremitäten auf der rechten Seite herabgesetzt. Die Pupillarreaktion ist zwar beiderseits vorhanden, selbst beim Lichteinfall von der äussersten Peripherie aus, nur erfolgt dieselbe träger bei dieser Stellung für die mediale rechte, als für die mediale linke Retinalhälfte. Das Gleiche konnte bei Prüfung der lateralen Retinalhälften constatirt werden, wo am linken Auge die Reaction in geringerem Grade als rechts erfolgte.

Legt das Fehlen jeder Lichtempfindung in den defekten Netzhauthälften schon die Annahme einer ungleichnamigen (linken) Tractusaffektion nahe, so wird diese nähere Localisirung der Diagnose durch die gleichzeitig bestehende ungleichnamige Facialisparese, wie das Pupillarphänomen gestärkt. Jedenfalls muss bei dieser partiellen Herabsetzung der Pupillarreaktion der Krankheitsheerd zwischen Tractus und Vierhügel verlegt werden, während die halbseitige Herabsetzung der

Sensibilität auf der dem Krankheitsheerde entgegengesetzten Körperhälfte auf eine Mitbetheilung der Capsula interna hinweist.

Während die bisher aufgeführten Fälle sich zwanglos mit den von Landolt, Samelson, Treitel, Wilbrand und Anderen vorbereiteten resp. aufgestellten Lehren getrennter Centren für Licht-, Raum- und Farbenempfindung vereinigen lassen, zeigt Fall 9) ein Verhalten, welches trotz der lückenhaften Aufzeichnungen die Entscheidung ungewiss zum mindesten ausfallen lässt.

Laut Krankengeschichte handelt es sich hier, wie ja meist, um einen apoplektischen Insult bei einem Manne von 56 Jahren, welcher bisher nie über Sehstörungen noch Farbenstörungen zu klagen gehabt hatte. Unter rechtseitiger motorischer Schwäche wie Parästhesien im rechten Arm und Bein, war derselbe Morgens erwacht und hatte gleichzeitig, wie die spätere Untersuchung erwies, über rechtsseitige homonyme Hemianopsie mit Verlust der Licht-, Farben- und Raumempfindung wie auch über Farbenstörungen in den sonst nicht betroffenen rechten Netzhauthälften zu klagen. Da genauere Angaben über letzteren leider fehlen, so kann an diesem Falle nicht viel exemplificirt werden. Nur macht derselbe, wenn wir von der Annahme getrennter Centren für Licht-, Raum- und Farbenempfindung im Gehirn, welche in jeder Hemisphäre gesondert liegen, ausgehen und den Sitz der Affektion in die Rinde des Hinterhaupt-Lappens verlegen, die fernere Annahme nöthig, dass der apoplektische Insult an correspondirenden Stellen in jeder Hemisphäre erfolgt ist. Diese

Supposition dürfte schon für capilläre Hämorrhagie nicht frei von ernstem Bedenken theoretischer wie praktischer Art, immerhin jedoch noch zulässig sein gegenüber den Fällen, wo es sich um eine Heerderkrankung anderer Art handelt und diese Annahme meist unmöglich sein dürfte.

Der folgende Fall, welcher sehr genau beobachtet worden ist, diene zur Erläuterung des Gesagten.

Im Falle 6) handelte es sich um einen 68jährigen Mann, welcher bisher sicher ein ungestörtes Farbenempfindungsvermögen besessen hat und mit Bestimmtheit angiebt, dass er dasselbe gleichzeitig mit dem Auftreten einer rechtsseitigen Hemianopsie plötzlich eingebüsst habe. In den betroffenen linken Netzhauthälften ist nur der Lichtsinn erhalten geblieben. Desgleichen finden sich in den oberen Quadranten der rechten Netzhauthälften congruente Defekte, in welchen (cf. p. 26—27) gleichfalls nur der Lichtsinn erhalten geblieben ist. Fragen wir uns nun, wo der Sitz dieser Affektion im Gehirn liegt, so können wir nach Wilbrand beim Fehlen aller ausgesprochenen Hirnsymptome (ausser Gedächtnissschwäche?) und beim Ausfallen von nur Farben- und Raumsinn, wieder nur an eine Affektion jenseits des Tractus mit grösster Wahrscheinlichkeit in der Rinde im Occipitallappen denken. Auch die prompte Pupillarreaktion spräche dafür. — Nur leider ist dabei nicht erklärt das Uebergreifen der Hemianopsie auf die anderen Gesichtfeldhälften in Form dieser congruent gestalteten Defekte, wie vor allem das Fehlen jeder Farbenempfindung im ganzen Gesichtfelde beiderseits. Zur Erklärung des letzteren müssen Krank-

heitsherde in jeder Hemisphäre gleicher Art angenommen werden, bei welchen die Gleichheit sich so weit erstrecken müsste, dass die Centren für die Farbenempfindung vollständig, die für die Raumempfindung in der linken Hemisphäre hemianopisch, in der rechten nur in der Hälfte des oberen Quadranten ausser Thätigkeit dadurch gesetzt wurden.

Zu einer solchen complicirten Annahme sich zu entschliessen, liegt indessen kein Grund vor. Bevor nicht Sektionsbefunde die Häufigkeit solcher Affektionen erwiesen haben, wird zu Gunsten einer einheitlichen Krankheitsursache wohl vorläufig wenigstens noch auf die Annahme einer Tractusaffektion mit Uebergang auf das Chiasma zurückgegriffen werden müssen.

Wie sehr wir uns dem in jüngster Zeit gerade wiederholtermassen hervorgetretenen Bestreben einer möglichst eingehenden Localisation der hemianopischen Defekte im Gehirn nur anerkennend anschliessen möchten, so erscheint uns ein Theil dieser Versuche doch durch die Thatsachen noch nicht unterstützt zu sein. Angesichts gerade des vorliegenden Falles treten uns bei diesem Bestreben Schwierigkeiten entgegen, welche wir noch als ungelöst zu bezeichnen vor der Hand genöthigt sind. In jedem analogen Falle wie in den beiden letzten, mit der Annahme einer Rindenaffektion im Occipitallappen, gleichzeitig eine einheitliche Krankheitsursache aufgeben und doppelseitige streng symmetrische Krankheitsherde annehmen zu müssen, enthält zu viel Unwahrscheinliches, um sich vor der Hand damit befreunden zu können.

Ungelöste Schwierigkeiten anderer Art bereitet der Fall 3). Ein blühend aussehender Droschkenkutscher

von 41 Jahren, bei welchem plötzlich eine incomplete homonyme linksseitige Hemianopsie aufgetreten ist, hat auf den afficirten Netzhauthälften noch Licht- und Raumempfindung behalten mit Ausnahme des rechten Auges, wo ein keilförmiger Defekt in derselben existirt von der halben Grösse des unteren Gesichtfeld-Quadranten, in welchem jede Farben- und Raumempfindung fehlte.

Das Alter wie das Aussehen des Patienten machen die Annahme einer Gehirnhämorrhagie höchst unwahrscheinlich, Lues ist nicht erwiesen, während die abnormen Geruchswahrnehmungen, wie die gemüthlichen Depressionszustände ein ernstes Hirnleiden sehr wahrscheinlich machen.

Nach den bekannten Sectionsbefunden, wie nach den bestehenden Erklärungstheorien dürfte es jedoch heute schwer fallen zur Erklärung des incongruenten Gesichtfelddefektes für jede Lichtempfindung in dem unteren Quadranten der betroffenen Netzhauthälfte des rechten Auges eine haltbare Erklärung zu liefern.

Im Verlaufe der weiteren Beobachtung verlor sich alsdann dieser incongruente Defekt für alle drei Empfindungsqualitäten vollständig wie in der Krankengeschichte bereits mitgetheilt ist.

Unter Hinzunahme der in meinem Jahresberichte für das Jahr 1881 mitgetheilten Fälle umfasst vorstehende Casuistik 18 Fälle, unter denen 3 Fälle von temporaler Hemianopsie, von welcher

1 durch Trauma,
1 durch Tumor,
1 muthmasslich durch Tumor

hervorgebracht ist.

Unter den 15 homonymen Hemianopsien sind

11 linksseitige,

4 rechtsseitige.

Unter diesen zeigten fünf linksseitige Rückbildungserscheinungen für den Licht-, Raum- und Farbensinn auf den betroffenen Netzhauthälften, während für eine linksseitige eine Restitution des Raum- und Lichtsinns wahrscheinlich war. Ein dauernder Ausfall aller drei Empfindungsqualitäten fand:

1) Für temporale Hemianopsien . . . . . 3 mal

2) für rechtsseitige homonyme Hemianopsien 1 mal

3) für linksseitige homonyme Hemianopsien 0 mal

statt. Dabei muss erwähnt werden, dass auf den Ausfall der Lichtempfindung erst in letzter Zeit regelmässig geachtet worden ist. Eine totale Farbenblindheit auf beiden Augen bei homonymer Hemianopsie bestand zweimal, desgleichen wurde zweimal nur Farben-Hemianopsie bei erhaltener Raum- und Lichtempfindung beobachtet.

Als Gelegenheitsursachen bei den homonymen Hemianopsien können mit Wahrscheinlichkeit drei resp. viermal Lues, einmal Flimmerscotom, einmal Tumor, zweimal Gehirnerkrankung im Verein mit sonstigen nervösen Symptomen und siebenmal Apoplexien bezeichnet werden.

Was das Alter anbelangt, standen alle an temporaler Hemianopsie Erkrankten in noch jugendlichem Alter, während bei den homonymen Hemianopsien nach Ausschluss der im Jahre 1881 beobachteten zwei an Lues erkrankten Fälle nur einer unter den jetzt mitgetheilten in den 40er Jahren steht. Bei letzterem dürfte es in-

dessen schwer sein, Lues, wiewohl nicht zugegeben, mit Sicherheit auszuschliessen. Die übrigen Fälle befinden sich in einem Alter zwischen 47—70 Jahren und zwar wächst ihre Zahl mit zunehmendem Alter. Was die Gesichtfelddefekte anbelangt, so waren dieselben eine volle Gesichtfeldhälfte einnehmend:

Bei temporalen Hemianopsien . . . . . 2 mal
bei rechtsseitigen homonymen Hemianopsien 4 mal
bei linksseitigen homonymen Hemianopsien . 6 mal

In den letzteren vier Fällen, wo die partiellen congruenten Defekte nachgewiesen wurden, waren vor der Rückbildung des Processes dieselben dreimal nicht hemianopisch, d. h. die halbe Gesichtfeldhälfte einnehmend gewesen.

Die verticale Vereinigungslinie ging durch den Fixationspunkt:

Bei temporalen Hemianopsien . . . . . 1 mal
bei rechtsseitigen homonymen Hemianopsien 1 mal
bei linksseitigen homonymen Hemianopsien . 2 mal

wo es sich in den beiden letzteren Fällen schon um einen Process im Rückgange handelt.

Incongruenz beim Auftreten der Defekte wurde

bei temporalen Hemianopsien . . . . . 0 mal
bei rechtsseitigen homonymen Hemianopsien 0 mal
bei linksseitigen homonymen Hemianopsien . 2 mal

beobachtet. Von letzteren war der eine Fall mit Glaucom complicirt, während im anderen Falle (Nr. 3), wie nochmals betont werden muss, im Laufe der späteren Behandlung der incongruente Defekt auf dem rechten Auge im unteren Quadranten sich verlor.

Operationsstatistik für die Jahre 1882 und 1883 auf Grundlage eines Krankheitsmaterials von über 10,000 Fällen!

Von Dr. Schoeler.

Die Zahl der grösseren Operationen betrug im Jahre 1882 = 359 Fälle, im Jahre 1883 = 372 Fälle (gegenüber 339 Fällen im Jahre 1881).

Von den 4886 Patienten des Jahres 1882 wurden stationär in der Klinik 460, von 5147 Patienten des Jahres 1883 = 478 stationär in der Klinik behandelt (gegenüber 4326 Patienten und 393 Aufnahmen in die Klinik im Jahre 1881). Demnach wurde im Jahre

1882 = der 10,6. Patient in die Klinik aufgenommen
1883 = der 10,7. „ „ „ „ „
gegenüber
1881 wo der 11. „ „ „ „ „ wurde,

ferner im Jahre 1882 der 13,6. Patient in der Klinik operirt
1883 der 13,8. „ „ „ „ „

gegenüber dem Jahre 1881 wo der 12,7. Patient in der Klinik operirt wurde, wenn wir die Zahl der doppelseitigen Operationen dabei negligiren. Letzteres Zahlenverhältniss entspricht ferner dem mittleren in der ersten Dekade meiner selbstständigen klinischen Thätigkeit gewonnenen Werthe. Auf die in diesem Zeitraum von mir behandelten 40,366 neuen Patienten fallen 3353 grössere Operationen, wonach demnach, wenn wir die Fälle, in welchen mehrere Operationen an einem Individuum ausgeführt worden sind, vernachlässigen, auf den 12,3. Patienten eine Operation fällt.

An die allgemeine Operationsstatistik knüpft sich eine specielle Staarstatistik der Jahre 1882 und 1883, welche ca. 100 Fälle von Altersstaaren umfasst.

1882:

	1) Operationen an der Linse		72
1)	Einfache Linear-Extraction ohne Iridectomie . .	1	
2)	„ „ „ mit „ . .	2	
3)	Extractionen nach von Graefe's Methode	41	
4)	Extractionen von spontanen complicirten Cataracten	4	
5)	Extractionen von traumatischen Cataracten . . .	4	
6)	Discissio Cataracta zonularis	6	
7)	„ Cataracta mollis congenita	8	
8)	„ Cataracta traumatica	3	
9)	„ des Nachstaares durch die Cornea . .	3	
	2) Operationen an der Iris		88
1)	Iridectomieen bei acutem Glaucom	4	
2)	„ „ chronischem Glaucom	15	
3)	„ „ absolutem „	10	
4)	„ „ Leucom	10	
5)	„ „ Leucoma adhaerens	9	
6)	„ „ Occlusio pupillae	15	
7)	„ „ Iritis und Iridochorioiditis . . .	3	
8)	„ „ Iridocyclitis	1	
9)	„ „ Cataracta zonularis	1	
10)	„ der Staaroperation einige Zeit vorausgeschickt	10	
11)	„ bei Cataracta traumatica	1	
12)	„ „ Hydrophthalmos	1	
13)	„ wegen Melanosarcom der Iris . . .	1	
14)	„ mit schmalem Messer	2	
15)	„ bei Ulcus corn. serpens	1	
16)	Abtragung von Prolapsus iridis	4	
		Latus	160

	Transport	160
3) Operationen an der Cornea		31
1) Punctionen dor Cornea	12	
2) Keratotomieen (nach Sämisch)	8	
3) Deckung von Geschwüren, Staphylomen, traumatischen Substanzverlusten der Cornea etc. durch Conjunctivallappen	7	
4) Tättowirung der Cornea	1	
5) Exstirpation eines Dermoids	1	
6) Cyste der Cornea	1	
7) Melanosarcom an der Corneo-Scleralgrenze	1	
4) Operationen an der Sclera		9
1) Sclerotomie mit schmalem Messer	1	
2) Abtragung von Staphylom	2	
3) Abrasio bei Scleritis	6	
5) Operationen an den Thränenleitungs- und Secretionsorganen		4
1) Operationen an Haarfisteln	2	
2) Excision von Tumoren der Thränendrüse (Dacryops)	2	
6) Extraction eines Fremdkörpers aus dem Glaskörper	1	2
6) Extraction eines Cysticercus aus dem Glaskörper	1	
7) Punctio retinae		2
8) Gesammtzahl der Operationen an den Lidern		38
1) Ectropiumoperationen	2	
2) Entropiumoperationen	1	
3) Trichiasisoperationen	9	
4) Ptosis-congenita	1	
5) Ankyloblepharon-Operationen	1	
6) Canthoplastiken	10	
7) Lid-Plastik	1	
8) Exstirpationen von Lidtumoren	10	
9) Ausbrennung eines Naevus	3	
	Latus	246

	Transport	246
9) Gesammtzahl der Enucleationen . .		14
1) Enucleation bei ausgebrochener sympathischer Erkrankung ohne vorhergegangene Verletzung .	1	
2) Enucleation zur Verhütung von sympathischer Erkrankung nach Verletzung	4	
3) Enucleation wegen Schmerzen im erblindeten Auge	3	
4) Enucleation zum Tragen eines erblindeten Auges	6	
10) Durchschneidung des Sehnerven und der Ciliarnerven		4
11) Gesammtzahl der Operationen an den Muskeln		90
1) Tenotomie des Rectus inferior	1	
2) Rücklagerungen bei Strabismus convergens . . .	52	
3) „ „ „ divergens . . .	19	
4) „ wegen Insufficienz	4	
5) Vorlagerungen des Internus	4	
6) „ „ Externus	11	
12) Gesammtzahl der Operationen an der Bindehaut.		5
1) Peritomie	2	
2) Abtragung bei Frühjahrscatarrh	2	
3) Exstirpation von Tumoren der Conjunctiva . . .	1	
	Summa	359

1883:

1) Operationen an der Linse		77
1) Einfache Linearextraction ohne Iridectomie . . .	2	
2) Combinirte Linear-Lappenextraction	52	
3) Extraction von spontan complicirten Cataracten .	7	
4) Extraction von traumatischen Cataracten	2	
5) Discission der Linse	4	
6) Discission der Kapsel von Jugendstaaren . . .	1	
7) Discission des Nachstaares durch die Cornea . .	9	
	Latus	77

	Transport	77
2) Operationen an der Iris		94
1) Iridectomieen bei acutem Glaucom	4	
2) „ „ chronischem Glaucom	15	
3) „ „ absolutem Glaucom	4	
4) „ „ Leucom	11	
5) „ „ Leucoma corn. adhaerens	26	
6) „ „ Staphylom	2	
7) „ „ Occlusio pupillae	6	
8) „ „ Iritis	8	
9) „ „ Iridocyclitis	1	
10) „ der Staaroperation vorausgeschickt	4	
11) „ bei Keratoconus	2	
12) „ „ cystoider Vernarbung	1	
13) „ „ durchschlagender Scleritis	1	
14) „ „ Cataracta polaris	2	
15) „ „ Prolapsus iridis	1	
16) Abtragung von Prolapsus iridis	6	
3) Cornea		28
1) Punctionen	6	
2) Keratotomieen (nach Sämisch)	10	
3) Abtragungen von Staphylomen	6	
4) Tätowirung der Cornea	4	
5) Behandlung des Ulcus corn. serp. mit dem Glüheisen	2	
4) Sclera		2
1) Abrasio bei Scleritis	1	
2) Sclerotomie	1	
5) Palpebrae		43
1) Ectropium 4 (Gaillard), 3 (Dieffenbach)	7	
2) Entropium (3) Arlt-Jäsche, (2) Transplantation mit plastischer Deckung	5	
3) Trichiasis	5	
4) (1) Dermoidexcision, (1) Epitheliomexcision	3	
	Latus	244

	Transport	244
5) Ptosis congenita	2	
6) Canthoplastik	13	
7) Tarsoraphieen	3	
8) Plastische Operationen 1 (Dieffenbach), 1 (Szymanowsky)	2	
9) Xanthelasma	2	
10) Angiom mittelst Galvanocaustik zerstört	1	
6) Corpus vitreum		3
1) Cysticercusextractionen	3	
7) Retina		6
1) Punctio retinae	6	
8) Bulbus		11
Enucleation zur Verhütung von sympathischer Erkrankung:		
1) Nach Verletzung	5	
2) Wegen Schmerzen im erblindeten Auge	4	
3) Zum Tragen einer künstlichen Schaale	1	
4) Enucleation wegen Tumoren (Gliom)	1	
9) Orbita		3
1) Exstirpation von Tumoren aus der Orbita mit Entfernung des Bulbus (Sarcom)	1	
2) Excision von Narbensträngen zum Tragen eines künstlichen Auges	1	
3) Sequestrotomie bei Caries orbitae	1	
10. Musculi		96
1) Rücklagerungen bei Strabismus convergens	53	
2) „ „ „ divergens	21	
3) „ „ „ sursum vergens	1	
4) „ wegen Insufficienz	10	
5) Vorlagerungen des Internus	2	
6) „ „ Externus	8	
7) Excision einer Cyste am Rectus ext.	1	
	Latus	363

	Transport	363
11) Nervi		4
1) Neurotomia optico-ciliaris	4	
12) Organa lacrymalia		3
1) Operationen einer Haarfistel	1	
2) Entfernung der Thränendrüsen wegen Sarcom . .	2	
13) Conjunctiva		2
1) Exstirpation eines Dermoids	1	
2) Peritomia conjunctivae	1	
	Summa	372

Statistik der in den Jahren 1882 und 1883 ausgeführten Staaroperationen:

Von 100 Alterskatarakten mittelst der combinirten Linear-Lappenextraktion extrahirt erhielten

	im Jahre 1882	im Jahre 1883
eine Sehschärfe von $\frac{16}{20}$ (Sn. XX in 16′)	9	8
„ „ „ $\frac{16}{30}$ (Sn. XXX in 16′)	8	8
„ „ „ $\frac{16}{40}$ „ „ „	10	16
„ „ „ $\frac{16}{50}$ „ „ „	3	5
„ „ „ $\frac{16}{70}$ „ „ „	3	1
„ „ „ $\frac{16}{100}$ „ „ „	1	7
„ „ „ $\frac{16}{200}$ „ „ „	3	3
wurden gezählt: Finger in 14′	1	1
„ „ Finger in 8′	1	
„ „ Finger in 6′		2
Verlust der Sehkraft	2	1
	Sa. 41	Sa. 52

Dazu treten an complicirten Alterskatarakten, bei welchen die Lichtprojection mangelhaft war, 7 Fälle, von welchen entfallen auf das Jahr 1882 4, und auf das Jahr 1883 3 Fälle. Von diesen 7 Fällen erhielten sechs noch eine Sehschärfe, welche zwischen $\frac{2}{200}$ und $\frac{6}{200}$ schwankt. In einem dieser Fälle sank das Sehen nach einigen Wochen auf einen unbestimmten Lichtschein herab, wie auch im siebenten Falle es bei einem unbestimmten Lichtschein blieb.

In den acht Fällen, obiger Columnen, in welchen nach der Extraction S $<$ als $\frac{16}{200}$ erzielt wurde, bestanden gleichfalls jedesmal Complicationen. Es lag indessen ein genügender Lichtschein bei regelrechter Lichtprojection noch vor. Einmal war ein ausgedehntes Leucoma centrale vorhanden (das andere Auge phthisisch), einmal Strabismus convergens hochgradig (Cataracta nigra), 2mal nach centraler Chorioiditis Aderhautatrophie, und 4mal ausgedehnte Aderhautatrophie nach confluirender Chorioiditis.

Im Jahre 1882 kam der eine Verlust bei doppelseitiger Cataraktoperation zu Stande dadurch, dass Patient bei Reinigung des erst operirten Auges nach Beendigung der Operation sich durch Pressen einen starken Glaskörpervorfall mit Glaskörperhämorrhagie und consecutiver Netzhautablösung zuzog.

Die beiden übrigen Fälle, von welchen auf jedes Jahr einer entfällt, zeigten einen absolut regelrechten Operationsverlauf und zeichneten sich sogar durch ganz besonders reine Entfernung aller Corticalreste aus. In

beiden Fällen trat am 4. Tage von den Wundrändern ausgehend eine rauchige Hornhauttrübung und consecutiv Iridochorioiditis mit eitriger Glaskörperinfiltration auf und in beiden Fällen erfolgte schliesslich Phthisis ohne Panophthalmitis.

Wiewohl stets die Instrumente sorgfältig zuvor mit absolutem Alcohol abgewaschen werden und das Auge vor und nach beendeter Operation mit 4% Borsäurelösung ausgespült wird, ist es in diesen zwei unter 100 Fällen zu einer septischen Infection gekommen. Dieselbe unter obwaltenden Vorsichtsmassregeln, auf eine bestimmte Gelegenheitsursache zurückzuführen, ist mir nicht möglich gewesen. Der Zeit nach fielen diese Unglücksfälle in die heisse Jahreszeit (Anfangs September).

Wie obige Darstellung zeigt, erhielten 26% aller Operirten eine Sehschärfe von $^1/_3$—$^1/_2$, 16% eine Sehschärfe von $^1/_2$—$^2/_3$ und 17% S = $^2/_3$—1. Somit erhielten 58% eine sehr gute Sehschärfe; 26% gelangten ferner zu Sehschärfen zwischen $\frac{16}{50}$ — $\frac{16}{CC}$, also einem mittleren Sehvermögen, während nach Abzug von 3% Verlusten 13 Patienten unter 100 im Voraus keinen weitergehenden Anspruch auf höhere Sehschärfe eingeräumt werden konnte. Meist nöthigte Einäugigkeit oder doppelseitige Erblindung unter gleichen pathologischen Bedingungen auch unter diesen erschwerenden Umständen zur Vornahme der Operation.

Die Gesammtverlustziffer von 3% ist demnach eine so niedrige, dass ich durch eine weitere Vervollkommnung der Technik dieselbe noch herabzusetzen

kaum hoffe. Desgleichen erwarte ich von einer strenger ausgeführten Antisepsis nichts Erspriesslicheres. Nur, wo zu Gunsten einer noch besseren Statistik man in der Auswahl der zu operirenden Fälle sich enger begrenzt, als es meiner Ansicht nach den Pflichten der Humanität entspricht, wird man „dem üblen Zufall" noch engere Grenzen ziehen können.

Berlin, Druck von W. Büxenstein.